

Mutacije gena keratina u kožnim bolestima

Gašparac, Tonka

Undergraduate thesis / Završni rad

2017

Degree Grantor / Ustanova koja je dodijelila akademski / stručni stupanj: **Josip Juraj Strossmayer University of Osijek, Department of Chemistry / Sveučilište Josipa Jurja Strossmayera u Osijeku, Odjel za kemiju**

Permanent link / Trajna poveznica: <https://um.nsk.hr/um:nbn:hr:182:678497>

Rights / Prava: [In copyright](#)/[Zaštićeno autorskim pravom.](#)

Download date / Datum preuzimanja: **2024-11-19**

Repository / Repozitorij:

[Repository of the Department of Chemistry, Osijek](#)



SVEUČILIŠTE JOSIPA JURJA STROSSMAYERA U
OSIJEKU

ODJEL ZA KEMIJU

Mutacije gena keratina u kožnim oboljenjima

(Mutation of keratin gene in skin diseases)

Završni rad

Mentor:

doc. dr. sc. Martina Šrajer Gajdošik

Student:

Tonka Gašparac

Osijek, 2017.

SAŽETAK

Koža je najveći i najteži organ ljudskog organizma. Upravo ona čini granicu, barijeru, između organizma i okoliša čime se uviđa i njena primarna uloga, odnosno zaštita. Koža štiti organizam od negativnih okolišnih čimbenika kao što su UV zračenje ili razni mikroorganizmi, ali istovremeno i sprječava gubitak tjelesnih tekućina i elektrolita iz istog. Građena je od triju slojeva od kojih je površinski sloj, epidermis, strukturno izgrađen od stanica ispunjenih keratinom. Keratini tvore multifunkcionalne proteine koji pružaju mehaničku stabilnost kože te su posrednici regulacije brojnih procesa kao što su stanična polarnost, migracija, sinteza proteina ili osjetljivost na apoptozu. Keratini su vlaknasti proteini koji su primarno izraženi u epitelnom tkivu, koži i kosi. Međutim, identificirane su brojne mutacije gena keratina koje mogu rezultirati krhkošću stanica i tkiva, zadebljanjem površinskog sloja kože (hiperkeratozom) te brojnim drugim patološkim promjenama na koži tzv. eflorescencijama. Keratini zadržavaju svoju ekspresiju specifičnu za određeni tip stanice što ih čini izvrsnim markerima različitih bolesti. Prilikom liječenja kožnih oboljenja nastalih mutacijama gena keratina na raspolaganju stoji niz lijekova koji se svrstavaju u skupine lokalne i opće terapije, ali najistaknutiji su keratolitici i retinoidi.

Ključne riječi: koža, keratin, α -uzvojnica, mutacije

ABSTRACT

Skin is defined as the largest and most severe organ of the human body. It is precisely what makes the limit, barrier, between the organism and the environment, thus seeing the main stake or protection. The skin protects the organism against negative environmental factors such as UV radiation or various microorganisms, but at the same time prevents the loss of body fluids and electrolytes from the same. It is constructed of three layers of which the surface layer, epidermis, is structurally constructed of cells filled with keratin. Keratins form multifunctional proteins that provide mechanical stability of the skin and are mediators of regulation of numerous processes such as cellular polarity, migration, protein synthesis or apoptosis sensitivity. Keratins are fiber proteins that are primarily expressed in epithelial tissue, skin and hair. However, numerous keratin-induced mutations have been identified, which can result in cell and tissue fragility, thickening of the skin's superficial layer (hyperkeratosis) and numerous other epidermal lesions, respectively pathological changes in the skin. Keratins retain their specific type-specific expression, which makes them excellent components or disease markers. In the treatment of skin diseases caused by keratin mutations, a variety of drugs are included in the local and general therapeutic groups, but the most significant are keratolytics and retinoids.

Keywords: skin, keratin, α -helix, mutations

SADRŽAJ

1. UVOD	1
2. LITERATURNI PREGLED	2
2.1. Koža.....	2
2.1.1. Razvoj kože	3
2.1.2. Građa kože.....	5
2.1.3. Funkcija kože.....	7
2.2. Keratin	8
2.2.1. Struktura keratina	10
2.2.2. α -keratin.....	11
2.2.3. β -keratin.....	13
2.2.4. Kliničko značenje	14
2.3. Mutacije gena keratina.....	14
2.3.1. Važnost mutacija keratina za razvoj bolesti	15
2.3.1.1. Keratini kao tumorski markeri.....	17
2.3.1.2. Keratini kao markeri ne-neoplastičnih bolesti.....	18
2.3.1.3. Keratini kao serumski markeri	18
2.3.2. Nasljedni poremećaji keratinizacije.....	19
2.3.2.1. Ihtioze	19
2.3.2.1.1. <i>Erythrodermia ichthyosiformis congenita bullosa</i>	20
2.3.2.1.2. <i>Ichthyosis hystrix of Curth-Macklin (IHCM)</i>	22
2.3.2.1.3. <i>Ichthyosis bullosa of Siemens (IBS)</i>	22
2.3.2.2. Palmoplanterne keratodermije.....	23
2.3.2.2.1. <i>Keratosis palmoplantaris diffusa</i>	23
2.3.2.2.2. <i>Keratosis palmoplar diffusa epidermolytica</i>	24
2.3.3. <i>Epidermolysis bullosa (EB)</i>	25

2.3.3.1. <i>Epidermolysis bullosa simplex (EBS)</i>	26
2.3.3.1.1. <i>Epidermolysis bullosa simplex-Weber Cockayne (EBS-WC)</i>	27
2.3.3.1.2. <i>Epidermolysis bullosa simplex Koebner</i>	27
2.3.3.1.3. <i>Naegeli–Franceschetti–Jadassohn sindrom (NFJS) i</i> <i>dermatopathia pigmentosa reticularis (DPR)</i>	28
2.3.3.1.4. <i>Dowling-Degos bolest (DDD)</i>	29
2.3.4. Keratinski poremećaji u kožnim dodacima	30
2.3.4.1. <i>Pachyonychia congenita (PC)</i>	30
2.3.4.2. <i>Monilethrix</i>	30
2.4. Lokalna i opća dermatološka terapija.....	31
2.4.1. Lokalna terapija	31
2.4.2. Opća terapija.....	32
3. ZAKLJUČAK	34
4. LITERATURA	35

1. UVOD

Ubrzani napredak medicine te stjecanje i otkrivanje novih znanstvenih spoznaja, rezultiralo je razvojem gotovo svake specijalističke grane medicine, pa tako i dermatologije. Dermatologija je grana medicine koja se bavi proučavanjem bioloških, fizioloških i palatoških promjena na koži, njenim adneksima, limfnim čvorovima te vidljivim sluznicama. U adneксе se ubrajaju žlijezde (znojnice, mirisne, lojnice i mliječne), dlake te nokti. Osim istraživanja kože, zadaća je dermatologije i pravilno dijagnosticiranje te adekvatno liječenje spomenutih deformacija koje se mogu pojaviti na istoj. Promjene na koži mogu se javiti kao posljedica oštećenja funkcije određenog unutarnjeg ograna ili samostalno, odnosno bez istodobnih promjena na unutrašnjim organima. Koža je podložna brojnim vanjskim i unutarnjim čimbenicima, ali je ujedno kao najveći organ ljudskog tijela i primarni „zaštitnik“ istog. Drugim riječima, osnovna je uloga kože zaštita organizma od raznih štetnih utjecaja. Unutar kože se odvijaju brojni procesi koje učavamo pojavom raznih eflorescencija (promjena), kao i primarnim simptomima kao što su svrbež, peckanje i bol [1].

Za pružanje mehaničke stabilnosti kože odgovorni su keratini. Keratini pripadaju skupini vlaknastih proteina koje karakterizira stvaranje dugih vlakana, niti, koje imaju primarnu strukturnu ulogu u građi kože. Upravo prisutnošću visoke razine opisanih keratinskih niti ostvaruje se održavanje primarne, zaštitne funkcije kože. Međutim, identificirani su brojni keratinski poremećaji, odnosno mutacije gena keratina, koji se odražavaju u kožnim oboljenjima. Tako primjerice, mutacije na keratinu 5 (K5) uzrokuju *Epidermolysis bullosa simplex*, *Dowling Degos* ili *Galli-galli* bolest, s druge strane mutacije na keratinu 1 (K1) su uzrok različitih oblika hiperkeratoze dok se kao rezultat mutacija u K1/K2/K10 javljaju ihtioze, nasljedni poremećaji keratinizacije. Uz navedene, i sve ostale mutacije gena keratina dovode do krhkosti stanica i tkiva (uključujući plikove na koži), nakupljanja vlakana, hiperkeratoze (zadebljanje epidermisa, površinskog sloja kože) i hiperproliferacije epidermalnih keratinocita, primarnog uzročnika psorijaze. Keratini formiraju heteropolimere ovisne o kontekstu, a brojna su provedena istraživanja mutacije gena keratina povezale s genetskim nedostacima koji rezultiraju podložnošću ljudskog tijela mnogobrojnim uzročnicima stresa [2]. Isto tako, provedene su studije identificirale i uloge bolesti, nastale mutacijama gena keratina, u razvoju drugih bolesti koje se mogu očitovati u disfunkciji određenih unutarnjih organa ljudskog organizma. Ova skupina proteina čini izvrsne markere bolesti koji se rutinski koriste u dijagnostici [3]. Za liječenje

keratinskih poremećaja najčešće se koriste keratolitici (tvari koje omekšavaju rožnata zadebljanja kože) te retinodi (derivati vitamina A koji ublažuju i smanjuju naboranja kože). No, prilikom korištenja retinoida pozornost je potrebno obratiti na moguće nuspojave, te opasnost od kombiniranog korištenja istih sa drugim vrstama lijekova [4].

2. LITERATURNI PREGLED

2.1. Koža

Koža je izrazito kompleksan i heterogen organ koji ujedno predstavlja i najveći organ ljudskog tijela. Kao najveći organ ljudskog tijela, podložna je brojnim unutarnjim i vanjskim čimbenicima koji se mogu očitovati pojavom raznih promjena. Kod odraslih osoba, zauzima površinu od 1,5 do 2,0 m² te oko 16% ukupne težine organizma. U predjelima funkcionalnih otvora koža prelazi u sluznicu, odnosno polusluznicu te nije jednake debljine na svim dijelovima tijela. Najdeblja koža nalazi se na tabanima (oko 4mm). Boja kože ovisi o količini kožnog pigmenta melanina, razini prozirnosti kožnih slojeva te prokrvljenosti. Koža je na „podlogu“ pričvršćena vezivnim tkivom. Ta je veza na pojedinim mjestima čvršća (tabani i dlanovi) dok je na određenim vrlo rahla. Na rahlim se dijelovima kože stvaraju nabori koji se zbog elasticiteta ubrzo i izravnavaju, a izuzetak su starije osobe kod kojih dolazi do pojave bora [5].

Osnovna je funkcija kože zaštita. Ona čini granicu između okoliša i organizma. Na taj način osigurava zaštitu organizma od štetnih utjecaja dospjelih iz okoliša kao što su razni mikroorganizmi ili UV zračenje. Isto tako, koža štiti organizam i sprječavajući gubitak tjelesnih tekućina te brojnih elektrolita. Koža prima brojne podražaje koji se očituju kroz četiri osnovne vrste osjeta, topline, hladnoće, boli i dodira. U koži je smješteno nekoliko milijuna receptora za navedene osjete u obliku raznih živčanih završetaka. Upravo su se brojni mehanizmi razvili radi opisane zaštite, a najvažniji je onaj imunološki. Grana medicine koja proučava bolesti kože, limfnih čvorova te sluznica naziva se dermatologija [5]. Dogovoreno se, sve promjene na koži nazivaju skupnim imenom eflorescencije ili morfe, a svrstavamo ih u tri osnovne skupine: eflorescencije u razini kože, one koje se nalaze iznad te one ispod razine kože. Postavljanje ispravne dijagnoze te korištenje djelotvorne terapije prilikom liječenja raznih kožnih bolesti postiže se samo uz točno prepoznavanje bolesti. Tako svaki dijagnostički postupak započinje dermatološkim statusom nakon čega se provode laboratorijski testovi. Primarni izgled i dostupna povijest

bolesti u određenim su slučajevima dovoljni za postavljanje dijagnoze, ali neke kožne bolesti zahtijevaju upotrebu specifičnih dijagnostičkih metoda. Liječenje kožnih bolesti može biti lokalno ili opće, a pri tome se mogu koristiti različite kreme, masti, otopine, paste emulzije i gelovi. Ključni je element kod izbora načina liječenja pravilan izbor podloge za lijek koja je prilagođena promjenama te individualnim svojstvima kože [4].

2.1.1. Razvoj kože

Koža se razvija iz dva zametna listića, ektoderma i mezoderma. Epidermis, živci, osjetilna tjelešca i adneksi kože nastaju iz prvog navedenog listića, odnosno ektodermalnog dijela kože. Mezodermalni dio tvori potkožno masno tkivo, korij (dermis), krvne i limfne žile te živce. Tijekom embrionalnog razvoja koža se počinje razvijati iz samo jednog sloja stanica, vrlo tankog sloja mezenhima te bazalne membrane. Na kraju trimestra dolazi do pojave stratificiranog, temeljnog intermedijarnog, epidermisa te uočavanja dezmosoma koji imaju ulogu povezivanja stanica. Prilikom navedenog razvitka dolazi do stvaranja nekeratinizirajućih stanica u koje se ubrajaju melanociti, Merkelove te Langerhansove stanice. Isto tako, dolazi do uočavanja zametaka adneksa kože te sinteze kolagena kojeg stvaraju fibroblasti [1].

Ukoliko dođe do poremećaja u embionalnom razvoju dišnog ili probavnog sustava oni će se očitovati promjenama na sluznici i koži. Može doći do pojave branhijalne ciste i fistule na području oko usta (labijalne fistule) ili oko nosa (nazalne). Nadalje, još jedna deformacija koja je izrazito važna, a može se javiti kao posljedica utjecaja nepovoljnih čimbenika u vrijeme embrionalnog razvoja, je *aplasia cutis congenita*. Ova je bolest okarakterizirana nedostatkom određenih dijelova kože ili sindaktilijom (srastanje prstiju) te drugim malformacijama. Ovaj se lokalni defekt javlja kod 1 na 3000 porođaja. Drugi najpoznatiji poremećaj embrionalnog razvoja kože je *cutis verticis gyrata*. Ova se malformacija pojavljuje vrlo rijeko, a najčešće zahvaća vlasište na kojemu se mogu uočiti područja na kojima se javlja zgužvana koža. Drugim riječima, područja vlasišta izgledaju kao da se na njima nalazi previše kože. Ukoliko se ovakve promjene uoče i na drugim mjestima na koži tada se dijagnosticira *pseudo cutis verticis gyrata*. Kao uzrok opisanih deformacija mogu se javiti virusne intrauterine infekcije s infarktom posteljice, a postoje i razni čimbenici naslijeđa [1].

U drugom trimestru epidermis orožnjava. Dolazi do razvoja pločica nokta te žlijezda. Uz navedeno, razvijena su i elastična vlakna, a u dermisu se već može razlikovati papilarni i retikularni sloj. Krajem trećeg trimestra sve strukture kože postupno sazrijevaju. U trećem trimestru uočava se i stvaranje masnog tkiva u potkožju (subcutis) te zadebljanje rožnatog (kornealnog) sloja [5]. Dugim riječima, tijekom prvog mjeseca gestacije embrij je prekriven samo jednim slojem ektodermalnih stanica. Tijekom drugog mjeseca navedeni se sloj dijeli dok se tijekom trećeg razvija inermedijarni, treći, sloj. Konačan izgled epidermis dobiva tek u četvrtom mjesecu gestacije. Tada razlikujemo temeljni (bazalni) sloj, spinozni (nazubljeni), zatim zrnati i površinski sloj kože. Temeljni je sloj još poznat i kao zametni, germinativni, sloj, a takav je naziv dobio zbog karakteristike stvaranja novih stanica epidermisa tijekom cijelog života. Prisutnost višekutnih stanica koje u svojoj citoplazmi sadržavaju tonofibrile karakteriziraju spinozni sloj, dok se stanice bogate keratohijalinim zncima pripisuju zrnatom sloju. Zadnji se navedeni, površinski, sloj kože sastoji od zbijenih stanica epidermisa koje su „nabijene“ keratinom [6].

U spomenutom prvom trimestru trudnoće u epidermis migriraju keratinociti te melanociti. Keratinociti su stanice ektodermalnog podrijetla koje sačinjavaju najveći broj stanica epidermisa. S druge strane, melanociti potječu iz neuralnog grebena, a osnovna im je funkcija sinteza melanina u melanosomima. Također, melanociti posjeduju i dendritičke izdanke. Putem spomenutih izdanaka melanociti prenose melanosome, ali i posrednim putem melanin u keratinocite kože i bulbus dlake. Na opisani se način odvija pigmentacija kako kože, tako i dlake. Osim keratinocita i melanocita, u epidermis migriraju i Langerhausove te Merkelove stanice. Langerhausove se stanice definiraju kao antigenprezentirajuće stanice podrijetlom iz koštane srži dok, kao i melanociti, Merkelove stanice potječu iz neuralnog grebena. Tijekom razvitka se u bazalnom sloju formiraju specifične udubine s karakterističnim redoslijedom. Upravo su te udubine poznate kao „otisak prsta“. Ti specifični uzorci javljaju se na površini vrška prstiju, dlanova i tabana, a zajedničkim se imenom nazivaju dermatoglifi. Dermatoglifi su genski određeni te služe kao temelj kod brojnih analiza u medicinskoj genetici kao i u području kriminalistike. Nadalje se iz mezoderma razvija dermis, odnosno korij. U samim počecima razvoja, dermis posjeduje puno veći broj stanica u usporedbi s odraslim osobama. Dolazi do polaganog poprimanja vlaknaste strukture dermisa, kojoj prethodi stvaranje kolagena od strane fibroblasta. Nastalo se vlaknasto, vezivno tkivo oblikuje u slojeve epidermisa te se na taj način

formiraju dermalne papile. U dermalnim se papilama nalaze krvne žile i živčani završetci koji migriraju u dermis tijekom četvrtog mjeseca gestacije [1].

Nakon petog mjeseca trudnoće, koža fetusa je prekrivena *vernix caseosom*. Funkcija *vernix caseose* je zaštita kože od djelovanja amnijske tekućine, a sastoji se od dlaka, odljuštenih stanica epidermisa i sekreta žlijezda lojnica. Dlake se javljaju kao rezultat, odnosno izrast epidermisa u dermis, a na svom doljem kraju one se udubljuju stvarajući udubine koje čine papilu dlake. Nastale udubine tada ispunjavaju prostor u koji urastaju žile. Stanice koje se nalaze u središtu postupno orože te čine dlaku, a periferne stanice čine ovojnici dlačnog folikula [1].

2.1.2. Građa kože


Koža je građena od triju slojeva, epidermisa, dermisa te subcutisa (Slika 1.). Prvi navedeni sloj, epidermis, sastoji se od još pet slojeva, odnosno redova keratinocita. To su stratum basale, stratum spinosum, stratum granulosum, stratum lucidum te stratum corneum [6].

Stratum basale je temeljni sloj sastavljen od reda stanica koje karakterizira relativno velika jezgra, ali i mala citoplazma. Stanice su međusobno povezane vezama koje se nazivaju dezmosomi. Drugom vrstom veza, hemidezmosomima, stanice se povezuju na bazalnu membranu. Put stanice od bazalnog sloja do površine kornealnog (rožnatog) sloja naziva se „turnover“ stanica, tj. zamjena starih stanica novima. Prosječno vrijeme trajanja opisanog puta, u normalnim uvjetima, je 28 dana. „Turnover“ stanice vrlo je važan kod normalnog izgleda kože. Povećanje, odnosno smanjenje duljine njegova trajanja može rezultirati brojnim deformacijama na koži. Tako je, primjerice, kod bolesti koja se naziva psorijaza upravo ovaj proces znatno ubrzan što dovodi do ljuskanja kože. Sloj stratum basale još se naziva i germinativni sloj, a taj je naziv dobio zbog sposobnosti mitotske diobe te sinteze novih stanica. Nasuprot tomu, stratum spinosum ili nazubljeni sloj se sastoji od 4-8 redova poligonalnih (pločastih) stanica međusobno povezanih dezmosomima. Pločaste stanice karakterizira okrugli oblik jezgre te obilna citoplazma. I ove su stanice povezane dezmosomima, no razlika je u znatno gušćem rasporedu dezmosoma kod ovog sloja. Promatrajući izolirane stanice sloja stratum spinosum uočava se njihov nazubljen izgled. Upravo prema ovoj činjenici drugi naziv za opisani sloj je i nazubljeni sloj [7]. Treći sloj građe epidermisa, stratum granulosum ili zrnati sloj građen je

od jednog do četiri reda pločastih stanica. U citoplazi se pločastih stanica nalaze zrnca keratohijalina koji je iznimno važan u sinteti keratina, odnosno procesu keratinizacije (orožavanja). Vrlo je specifičan stratum lucidum, još poznat i kao svijetli sloj, koji se javlja samo na dlanovima i tabanima, odnosno mjestima gdje je epidermis najdeblji. Može se definirati kao amorfni sloj smješten između korealnog i granuloznog sloja. Posljednji navedeni sloj u građi epidermisa je stratum corneum. Ovaj je sloj građen od orožalih stanica (stanica potpuno ispunjenih keratinom) koje ne posjeduju jezgru. Površinski se dio rožnatog sloja ljušti kada stvara mjesto novim stanicama. Osim keratinocita, stanica koje sudjeluju u stvaranju roževine (keratina), epidermis sadrži i dendritičke (nekeratinizirajuće) Langerhansove i Merkelove stanice te melanocite. Melanociti su smješteni u bazalnom sloju, Langerhansove stanice iznad sloja stratum basale, dok se Merkelove stanice nalaze u stratum basale sloju [6].

Drugi sloj u građi sveukupne kože, dermis, osnovna je komponenta koja koži daje strukturni oblik. U dermisu su smještene krvne i limfne žile, živci i adneksi. Građen je od stanica vezivnog tkiva koje imaju ključnu ulogu kod sinteze kolagena te elastina. Kolagen kao trostruka zavojnica koja obiluje glicinom, prolinom i hidrokisprolinom čini oko 70% suhe tvari dermisa. Izrazito su važni kolagen tipa I (osnovni strukturni kolagen), tipa III (prisutan u krvnim žilama), te kolagen tipa IV, VII i XVII. Elastična vlakna čine samo 3% težine kože, ali su iznimno važna za rastezljivost iste. Građena su od elastina, amorfne mase sačinjene od monomera mikrovlakana koja se sastoje od raznih proteina i glikoproteina. Razlikovati se mogu stalne stanice i upalne stanice dermisa. Makrofagi, metakromatske stanice (mastociti) te fibroblasti se ubrajaju u stalne stanice. Nasuprot tomu, eozinofili, neutrofilni, limfociti i plazma-stanice karakteriziraju se kao upalne stanice. Amorfni i vlaknasti dio čine međustaničnu tvar u dermisu [1]. Ovaj se sloj može podijeliti na površinski (stratum papillare) i dublji sloj (stratum reticulare). Debljina dermisa ovisi o dijelu tijela na kojem se nalazi. Primjerice, najdeblji je na dlanovima i tabanima, dok je najtanji na vjeđama. U adneksima se ubrajaju nokti, dlake i žlijezde, a svi su vrlo važne komponente normalne kože. Pod pojmom žlijezde kriju se žlijezde znojnice, apokrine (mirisne) žlijezde te apokrine i lojne žlijezde. Područje između dermisa i epidermisa naziva se epidermodermalna granica. Treći sloj u građi kože, subcutis, sastavljen je od masnih stanica od kuda i potječe njegov drugi naziv, potkožno masno tkivo. Osim masnih stanica, grade ga i vezivne septe, jedinice koje su usmjerene od dermisa prema

strukturama poput kosti, a sadržavaju kapilarnu mrežu. Opisani subcutis smješten je ispod dermisa [8].



Slika 1. Građa kože [9].

2.1.3. Funkcija kože

Visoka razina složenosti strukture kože uzrok je pojave raznih bolesti, dermatoza. Osnovna je funkcija kože zaštita organizma od štetnih utjecaja dospjelih iz okoliša, a u osnovne oblike zaštite ubrajaju se imunološka, sekrecijska i osjetna funkcija te zaštita od dehidracije, raznih mehaničkih podražaja i Sunčeve svjetlosti [5].

Jedna od najvažnijih funkcija kože je upravo imunološka. Zasniva se na principu „hvatanja“ štetnih tvari, koje uđu u epidermis, od strane Langerhansovih stanica. Langerhansove stanice uhvaćene nepoželjne tvari prikazuju imunološkom sustavu koji tada započinje imunoreakciju. Isto tako, koža posjeduje sposobnost zaštite od patogenih mikroorganizama te vrlo važnu, termoregulacijsku funkciju. Receptori smješteni unutar kože promjene iz okoline pretvaraju u signale koji tada koži daju informaciju potrebnu za aktiviranje odgovarajućih morfoloških i funkcionalnih promjena [10]. Brojni su se imunološki mehanizmi razvili upravo radi zaštite. Primjerice, osjećaj svrbeža koji se pojavljuje samo na koži razvio se s ciljem zaštite od raznih nametnika. Zaštiti od negativnih čimbenika izvana pridonosi i struktura površinskog sloja u kojem se ostvaruje izmjena stanica bogatih keratinom, a između takvih se stanica nalazi sloj lipida [6].

Vrlo je važna povezanost kože sa vodom. Koža čini najveći organ za izlučivanje vode, uz bubrege, pluća i crijeva. Isto tako, ona sudjeluju u metabolizmu vode kao i u metabolizmima vitamina, minerala, ugljikova dioksida te dušika. Voda je vrlo važan čimbenik za nesmetano odvijanje biokemijskih procesa u koži, ali i za elastičnost, odnosno svjež izgled. Kako bi se ostvario glatki izgled kože nužno je odvijanje normalnih metaboličkih procesa u organizmu, a upravo oni ovise o unesenim količinama vode svakodnevno. U koži se nakupljaju i izlučuju voda, znoj, masnoća te soli. Upravo izlučivanjem relativno velikih količina vode ostvaruju se izrazito važno mehaničko čišćenje. Svoju elastičnost koža gubi tijekom života kada dolazi do pojave bora, isušivanja te stanjivanja. Kao posljedica smanjene, nedovoljne, funkcije može se javiti senilna koža. Kod takve je kože površinski sloj atrofičan, odnosno vrlo suh i tanak, unatoč dovoljnim količina vode. Ukoliko dođe do gubitka veće količine vode dolazi do dehidracije i isušivanja kao i gubitka metabolita. Upravo orožnjeli sloj difuzijom sprječava gubitak vode čime djeluje kao zaštitni faktor od prevelikog gubitka vode. Uslijed gubitka vode, neposredno dolazi i do gubitaka tvari važnih za sprječavanje razvoja bakterija. Svi opisani čimbenici tvore osnovni preduvjet za održavanje pravilne funkcije kože, a to su rožnati sloj, dovoljan unos vode u organizam te lučenje sekreta žlijezda [6].

2.2. Keratin

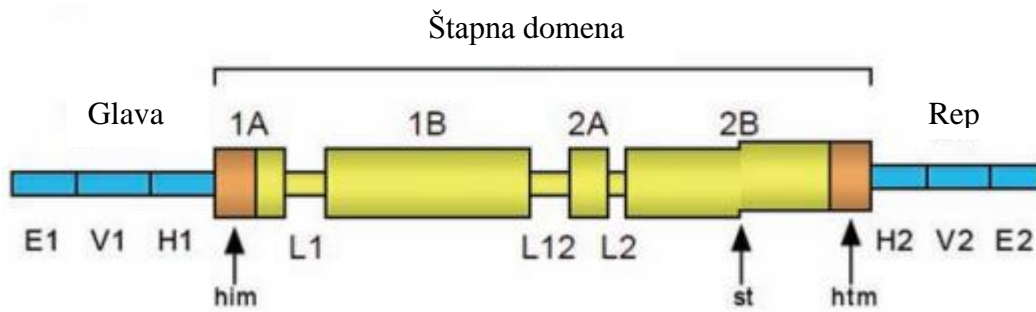
Keratin je strukturni protein odgovoran za održavanje stabilnosti i oblika stanice. Ime keratin potječe od grčke riječi κερατίνη koja dolazi od riječi *keras* (*keros*), a označava „rog“. Svrstava se u skupinu proteina koji su karakteristični po stvaranju vrlo dugih vlakana. Opisana vlakna zauzimaju ključnu strukturnu ulogu. Keratin je protein koji štiti epitelne stanice od raznih mogućih oštećenja te je najvažniji strukturni element koji gradi vanjski sloj ljudske kože. Također, osnovna je gradivna komponenta kožnih tvorevina kao što su nokti i dlake [11].

Keratin je netopljiv u organskim otapalima, ali i u vodi. Dinamika/topljivost keratinskih vlakana te povezanost s proteinima jesu regulirani višestrukim poslijetranslacijskim modifikacijama. Svi su keratini heterodimeri što znači da u svojoj strukturi sadržavaju različite polipeptidne lance. Spajanjem keratinskih monomera u određene nakupine (snopove) formiraju se intermedijarne niti (vlakna) koje su izrazito čvrste te grade nemineralizirana tkiva, odnosno epidermalne dodatke, uočena kod

gmazova, ptica i sisavaca. Jedina biološka tvar za koju se zna da je približne čvrstoće keratiniziranom tkivu je hitin. Hitin je kompleksan gradivni polisaharid koji je prisutan u građi oklopa većine beskralježnjaka [11].

Velike količine keratinskih niti prisutne su u keratinocitima smještenim u bazalnom sloju epidermisa. Na taj se način ostvaruje održavanje zaštitne funkcije kože. Keratinizacija (orožnjavanje) je proces koji vodi do stvaranja fizičke barijere u kojoj keranociti proizvode sve veće količine keratina. Tada krajnji, vanjski, sloj kože čine potpuno orožnjali keranociti koji nastavljaju s procesom orožnjavanja te se naposljetku zamjenjuju novim stanicama. Tijekom života, mrtve se keratinizirane stanice počinju ljuštiti te zamjenjivati, spomenutim, novim. Možemo reći kako je primarna uloga keranocita stvaranje barijere protiv raznih ekoloških oštećenja (paraziti, gljive) te topline UV zračenja. Prilikom napada patogenih nametnika na gornje slojeve epiderme keranociti reagiraju sintezom protu-upalnih posrednika [12].

Ljudski genom posjeduje sposobnost kodiranja 54 funkcionalna gena keratina koji su smješteni u dvije skupine na kromosomima 12 i 17, što upućuje da su nastali iz niza duplikata gena na tim kromosomima [12]. Svi vlaknasti proteini imaju sekundarnu strukturu koja se sastoji od N-terminalne glavne domene, središnje α -spiralne štapne domene i C-terminalne repne domene. Analize rendgenskih difrakcija pročišćenog keratina, kao i analize sekvence aminokiselina u lancu otkrile su sekundarnu strukturu molekule. Sekundarna struktura keratina se također dijeli na tri dijela (slika 2.). Glavna domena se sastoji od tri poddomene, tj. krajnje poddomene (E1), varijabilne poddomene (V1) u sredini i homologne poddomene (H1). Središnja štapna domena sastoji se od četiri α -spiralne poddomene koje su povezane područjima β -okreta (L). Poddomene 1A i 1B su povezane L1 veznim područjem, poddomene 2A i 2B putem L2, a 1B i 2A poddomene štapne domene preko područja L12. N-terminalni dio poddomene 1A naziva se motiv inicijacije zavojnice (eng. *helix initiating motive*) (h i m), a C-terminalni dio poddomene 2B motiv završetka spirale (h t m). Osim toga, α -uzvojnica poddomene 2B u štapnoj domeni keratinske molekule prekinuta je tzv. *stutter*-om. Poddomene (H2, V2, E2) smještene u repnoj domeni slične su onima u glavnoj domeni [13].



Slika 2. Sekundarna struktura molekule keratina [13].

2.2.1. Struktura keratina

Prve sekvence proteina keratina otkrili su znanstvenici Hanukoglu i Fuchs [14]. One su pokazale kako postoje dvije različite, ali homologne keratinske obitelji imenovane kao keratin tipa I (K9-K40) i keratin tipa II (K1-K8, K71-K86). Daljnjim istraživanjem i analizom, Fuchs i Hanukoglu predlažu model prema kojemu keratini, i njima građom slični proteini, sadrže središnju domenu (oko 310 aminokiselinskih ostataka) s četiri dijela konformacije α -uzvojnice koja su odvojena pomoću tri β -okreta. Pretpostavljeni model potvrđen je određivanjem kristalne strukture spiralne domene keratina. Glavna sila koja održava spiralnu strukturu keratina je hidrofobna interakcija između hidrofobnih aminokiselinskih ostataka. Uz keratin, u skupinu građivnih proteina pripadaju i kolagen te elastin [15].

Najznačajnije obilježje keratina je prisutnost velikih količina cisteina, aminokiseline koja sadrži sumpor neophodan za formiranje disulfidnih mostova. Upravo disulfidni mostovi pružaju dodatnu čvrstoću putem termički stabilnog umrežavanja, ali pridonose i netopljivosti keratina. Primjerice, u ljudskoj je kosi sadržano oko 14% cisteina. Upravo su hlapljivi spojevi sumpora i razlog specifičnog mirisa koji nastaje spaljivanjem kose ili kože. Keratini prisutni u kosi jesu elastičniji i fleksibilniji u usporedbi s onima prisutnim u noktima, kopitima i kandžama raznih sisavaca [16]. Razlog tomu je manji broj disulfidnih mostova kod keratina koji grade kosu. Kosa se u najvećoj mjeri sastoji od α -keratina koji su građeni od međusobno isprepletenih α -uzvojnica, dok se β -keratini, prisutni u građi gmazova i ptica, sastoje od β -nabranih ploča zajedno uvijenih te stabiliziranih disulfidnim mostovima. Keratinski proteini tvore vlaknaste polimere putem niza koraka počevši od dimerizacije. Dimeri se nakupljaju u tetramere i oktamere te na

poslijetku u jednodijelne niti (vlakna). Nastale niti u stanicama dermisa djeluju kao dio citoskeleta kako bi mehanički stabilizirali stanicu protiv fizičkog stresa. Stanice u epidermisu sadrže strukturnu matricu keratina koja navedeni sloj kože čini gotovo vodootpornim, a važna je i jer pruža snagu. Stalni pritisak i gotovo svakodnevno trljanje vanjskog dijela kože uzrokuju nastanak zadebljanja, tzv. kalusa vrlo korisnog za sportaše i glazbenike (vrhovi prstiju prilikom sviranja određenog instrumenta) [17].

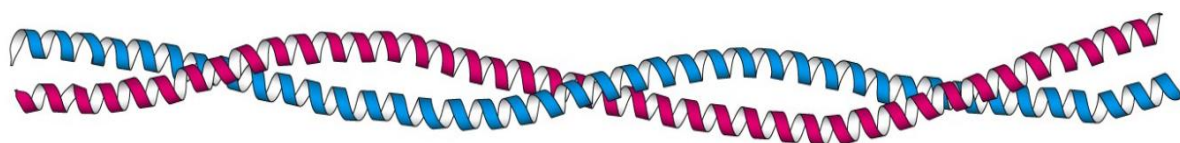
2.2.2. α -keratin

α -keratin je vlaknasti strukturni protein koji čini osnovnu gradivnu jedinicu kose i vune, a sastoji se od dviju desnih α -uzvojnica. One su međusobno uvijene u lijevu superuzvojnica koja se naziva α -usukana uzvojnica (Slika 3.). Upravo zato, α -keratin pripada skupini proteina nazvanih proteini s usukanom uzvojnicom. Kod ove se skupine više α -uzvojnica međusobno isprepliće formirajući izuzetno kompaktne strukture. Osnovnu karakteristiku čini središnje područje građeno od 300 aminokiselina u kojem se javljaju ponavljanja nizova od sedam aminokiselina (heptadna ponavljanja, Slika 4.) [18].

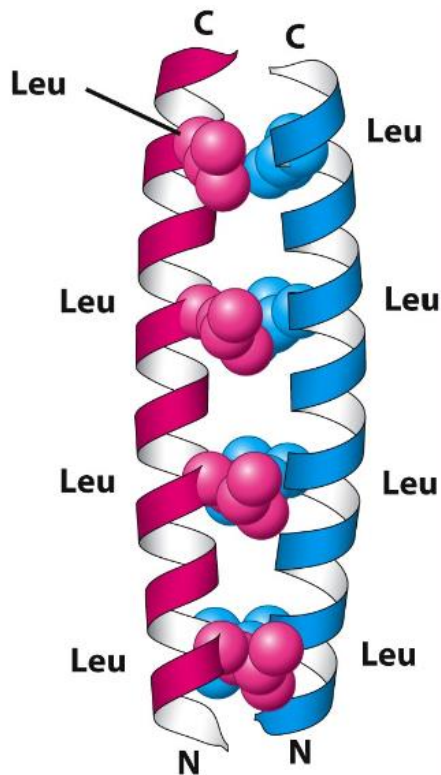
Unatoč vrlo sličnoj sekundarnoj strukturi α -keratina sa specifičnom α -uzvojnicom, prisutne su bitne strukturne promjene. Karakteristična 3,6 aminokiselinska ostatka po jednom okretu α -uzvojnice smanjuju se na 3,5 što odgovara heptadnom ponavljanju. U strukturi α -keratina dvije se uzvojnice povezuju slabim interakcijama poput ionskih veza ili van der Waalsovih sila. Ionske interakcije bit će omogućene kod suprotno nabijenih bočnih ogranaka aminokiselina koje grade protein. Van der Waalsove interakcije karakteriziraju hidrofobne bočne ogranke, a povezivanje uzvojnica moguće je i putem disulfidnih veza koje nastaju iz susjednih cisteinskih ostataka. Međusobno povezivanje uzvojnica odgovorno je za fizikalna svojstva kose ili vune. Prestanak djelovanja slabih interakcija između susjednih uzvojnica omogućuje razvlačenje vune na gotovo dvostruku duljinu. Međutim, prisutne disulfidne veze sprječavaju pojavu lomljenja pa se kao rezultat javlja povratak vlakna u prvobitno stanje nakon prestanka djelovanja sile. Upravo su svojstva vlakana definirana brojem ostvarenih disulfidnih veza. Primjerice, rogovi i kopita kod životinja posjeduju više disulfidnih veza pa su stoga tvrdi u usporedbi s kosom koja ima manji broj istih te je očekivano i fleksibilnija [18].

Zbog svoje izrazito čvrste strukture, α -keratin je jedan od najjačih bioloških materijala koji ima različite primjene kod sisavaca. Sinteza α -keratin odvija se kroz biosintezu proteina, uključujući transkripciju i translaciju. Kada dođe do formiranja stanice ispunjene „pravilnim“ keratinom ona ulazi u proces stabilizacije. Kao rezultat se javlja potpuno zrela keratinizirana stanica, a upravo su takve stanice osnovne komponente kose te vanjskog sloja noktiju. Nakon što je nastala, takva zrela stanica prolazi kroz „progamiranu smrt“ upravo zbog potpune keratinizacije, što znači da keratinizirane epidermalne stanice neprestano umiru te se zamjenjuju [19].

Kao najvažnije svojstvo većine bioloških značajki α -keratina izdvaja se njegova strukturna stabilnost. Ovaj protein posjeduje svojstvo zadržavanja svog primarnog oblika prilikom izlaganja mehaničkom stresu. Postoje dva tipa α -keratinskih proteina, tip I (kisel) i tip II (bazični). Od postojećih 54 gena za keratin kod ljudi, 28 je kodirajućih za tip I, a preostalih 26 za tip II. Nazivi kisel i bazični tipovi α -keratinskih proteina potječu od toga da li su u njihovu sastavu većim dijelom prisutne kisele ili bazične aminokiseline. Prilikom sinteze α -keratinskog dimera vrlo je važna prisutnost strukture i tipa I i tipa II. Odnosno, prilikom sinteze nužno je da jedan dio dimera bude tipa I, dok drugi mora biti tipa II [19].



Slika 3. Vrpčasti prikaz α -usukane uzvojnice [20].



Slika 4. Heptadna ponavljanja proteina s usukanom uzvojnicom [21].

2.2.3. β -keratin

β -keratin je protein koji se odlikuje većom „tvrdoćom“ od prethodno opisanog α -keratina. Prisutan je u noktima, zaštitnim oklopima gmazova te kljunovima raznih ptica. Vrlo je važan strukturni element zbog svojstva da daje puno veću krutost koži gmazova nego što je to u slučaju α -keratina kod kože sisavaca. Isto tako, velike količine prisutne u koži gmazova osiguravaju vodootpornost kao i sprječavanje pojave isušivanja [22].

Kod ovog su proteina u velikoj mjeri prisutne složene β -nabrane ploče za razliku od α -uzvojnica kod α -keratina. Struktura β -nabranih ploča omogućuje sterički nesmetano vezanje amino i karboksilnih skupina aminokiselina na susjednim proteinskim lancima, olakšavajući njihovo čvrsto međusobno vezanje. β -keratin je moguće pronaći i u građi perja te ljsaka velikog broja ptica. Provedena su istraživanja pokazala kako se iz β -keratina prisutnog u ljuskama ptica razvijaju β -keratinske sekvence karakteristične za građu perja [22]. Daljnjim je razvojem došlo do formiranja proteina u kandžama, a naposljetku rekombinantnim metodama i do sinteze novog perja slične građe kao i ono prisutno u β -keratinskim genima ptica. Strukturne su promjene bitno utjecale i na

unaprjeđenje pokretanja leta. β -keratini pronađeni u „modernom“ perju uvelike povećavaju elastičnost, faktor koji doprinosi njihovoj ulozi u letu [23].

2.2.4. Kliničko značenje

Brojne su bolesti uzrokovane mutacijama u keratinskim genima. Takve se bolesti očituju raznim promjenama na koži, čiji je glavni gradivni element keratin. Keratinski je izražaj osobito važan u određivanju epitelnog podrijetla kod pojave karcinoma. Tumori koji ekspimiraju keratin uključuju razne vrste karcinoma, primjerice sarkome (tumor koji se razvija u vezivnom tkivu) ili timome (najčešći tumor u prednjem dijelu medijastinuma, sredogruda). Predviđanje podrijetla primarnog tumora prilikom procjene metastaza omogućuje uzorak ekspresije keratinskih podtipova. Tako primjerice, metastaze karcinoma debelog crijeva ekspimiraju K20, kolangiokarcinomi K7, K8 i K18 dok hepatocelularni karcinomi specifično ekspimiraju K8 i K18 [24].

Središnja vlakna epitelnih stanica čine citoprotektivni keratini (K), a njihove naslijeđene i spontane mutacije uzrokuju keratinopatije. Primjerice, mutacije K1/K5/K10/K14 uzrokuju epidermalne bolesti kože te se pojavljuju u najočuvanijim područjima strukture keratina, dok epitelne varijante K8/K18/K19 čine stanice podložnim razvoju poremećaja jetre. Keratini čine izvrsne dijagnostične markere kako za neoplastične, tako i za ne-neoplastične bolesti. Tijekom bolesti razine ekspresije keratina, stanična lokalizacija ili poslije translacijske modifikacije jesu promijenjene. Provedene studije pokazuju kako promjene oblikuju višestruke procese, uključujući migraciju stanica, rast tumora ili metastaza te nastanak infekcija [3].

2.3. Mutacije gena keratina

Provedene studije povezale su mutacije gena keratina s pojavom nekoliko stanja i bolesti. Nastali genetski nedostaci rezultiraju podložnošću ljudskog tijela raznim izvorima stresa. Velika je uloga ovih mutacija u razvitku drugih bolesti te utjecaju na disfunkciju unutarnjih organa [3].

Keratini pokazuju izraženu povezanost s poremećajima koji se nazivaju keratinopatije te su izravno povezani s nasljednim promjenama gena keratina. Mutacije

gena na K3/K12 uzrokuju kornealne keratinopatije, a na K4/K13 oralne keratinopatije. Za razliku od njih, promjene na K8/K18 predstavljaju faktore rizika za nastanak i loš ishod bolesti jetre. Također, postoji povezanost K19 i K8/K18 varijanti s upalnom bolesti crijeva, ali nedovoljno je dokazana. Istraživanja su pokazala i učestalost K5 varijante kao jednog od uzroka za nastanak karcinoma bazalnih stanica [25]. Kompleksnost i važnost genetičkih modifikatora kod keratinopatije naglašena je time što mutacije na istom keratinskom genu mogu dovesti do različitih patologija. Primjerice, mutacije na K5 uzrokuju *Epidermolysis bullosa simplex*, *Dowling Degos* ili *Galli-galli* bolest, dok su mutacije na K1 uzrok različitih oblika hiperkeratoze. To ukazuje da individualne predispozicije određuju aspekt mutacije koja će se pojaviti [26].

Nekoliko je studija pokazalo kako mutacije u najočuvanijim područjima gena keratina daju jači fenotip od kompletnog gubitka gena. Razlog tomu je potpuno kidanje heteropolimerske mreže kod različitih varijacija, dok se gubitak jednog keratina može nadomjestiti jačom ekspresijom drugih članova keratinske obitelji [25]. Nasuprot tome, mutacije u manje očuvanim područjima oštećuju samo neke funkcije. Tako primjerice, formiranje *de novo* cisteina, u gotovo potpuno bez-cisteinskim keratinima, oštećuje gipkost keratinske mreže zbog formiranja disulfidnih mostova [27]. Varijacije keratina su najčešće pronađene u blizini mjesta koja su podvrgnuta post-translacijskim modifikacijama, posebice fosforilaciji. Pri tome one ugrožavaju osnovne funkcije keratina i dovode do neuobičajene aktivacije proapoptičkih kinaza. Tako su supstitucije na K8 povezane s povećanim alkiliranjem koje mijenja dinamiku vlakana. Varijacije keratina također rezultiraju pojačanom aktivacijom mitogenom aktiviranih kinaza (MAPK) [28].

2.3.1. Važnost mutacija keratina za razvoj bolesti

Kod ljudskih bolesti keratini prolaze dinamičke promjene na razinama ekspresije i posttranslacijskih modifikacija. Primjerice, prekomjerna ekspresija keratina vidljiva je kod različitih bolesti jetre kao što su kronična infekcija hepatitisom C ili alkoholičarska bolest jetre. Isto tako, prekomjerna ekspresija može dovesti do poremećaja ravnoteže K8>K18 omjera te time uzrokovati stvaranje nakupine K8/K18 nazvane Mallory-Denk tijela koja su karakteristična za alkoholičarski i ne-alkoholičarski steatohepatitis [29].

Određeni keratini posjeduju ograničenu ekspresiju te mogu biti važni modifikatori bolesti. Tako K6, K7 i K17 predstavljaju keratine koji imaju ograničenu ekspresiju kod zdravih epitela kao što je epiderma, ali su snažno inducirani kod ugroženih keratinocita i mogu djelovati kao modifikatori bolesti [30]. Štoviše, C-terminal K6 fragmenata posjeduje antimikrobna svojstva pa snižavanje K6 ekspresije povećava osjetljivost rožnice glodavaca na bakterije. K16 čini dio genetske mreže koja regulira signale za opasnost, urođeni imunitet i funkciju barijere, pa tako kod miševa snižavanje ekspresije K16 rezultira povećanom aktivacijom navedenih reakcija [31].

K17 posjeduje primarnu ulogu stimulacije sinteze proteina i rasta stanice putem vezanja na adaptivni protein. Također potiče upalnu reakciju i polarizaciju prema dominirajućim imunološkim reakcijama, tipu upalnih reakcija tipičnih za psorijazu. Upravo je kod psorijaze K17 prekomjerno izražen te ima ključnu ulogu u njenoj patogenezi. Imunomodulatorna uloga K17 ubrzava formiranje tumora pa je u skladu s tim njegova ekspresija povezana s nepovoljnom prognozom kod određenih karcinoma u ljudi [32].

Promjene u ekspresiji drugih keratina također mogu modificirati ponašanje tumora. Kod luminalnih karcinoma dojke, K14 pozitivne stanice su odgovorne za invaziju tumora dok kod hepatocelularnih karcinoma K19 pozitivne stanice pokazuju povećanu invazivnost te otpornost na kemoterapijska sredstva. Provedene studije pokazuju i kako pokretljivost stanica tumora ovisi o posttraslacijskim modifikacijama i dinamičkoj remodelaciji keratinskih vlakana [33]. Gubitak ekspresije keratina direktno je povezan s povećanom invazivnošću karcinoma. Isti učinak pokazuje i prekomjerna ekspresija središnjih vlakana proteina vimentina koja povećava migracijska svojstva stanica karcinoma [34].

Mehanička svojstva keratinskih vlakana te migracija tumorskih stanica regulirani su hiperfosforilacijom keratina koja je primjećena kod velikog broja poremećaja. Primjerice, kod karcinoma debelog crijeva ovaj proces može biti posredovan putem kazein kinaze α . Acetilacija lizina K8 je inducirana kod hiperglikemije te modulira organizaciju i topljivost keratina kod dijabetičara. Budući da se može zaključiti kako K8 sudjeluje u metabolizmu glukoze, regulaciji glukoze u krvi, proizvodnji inzulina u β -stanicama te sklonosti za dijabetes, daljnje se studije sve više okreću analizi doprinosa keratina bolestima metabolizma [35]. Keratini mogu postati štetni u specifičnim okolnostima. Tako

K8 međusobno djeluje s mutiranim transmembranskim regulatorom provodljivosti cistične fibroze (CFTR, Cystic Fibrosis Transmembrane Conductance Regulator). Stoga, prekid povezanosti K8-CFTR predstavlja potencijalni terapijski cilj kod primjera cistične fibroze, najraširenije smrtonosne autosomne recesivne bolesti kod ljudi bjelačkog podrijetla. Na opisan način, analiza posttranslacijskih modifikacija nam otkriva regulaciju dinamičkih svojstava keratina te objašnjava povezanost s nastankom bolesti [36].

2.3.1.1. Keratini kao tumorski markeri

Keratini zadržavaju svoju ekspresiju specifičnu za epitelni tip stanice za vrijeme diferencijacije tumora, a kod nekih se poremećaja i oblika stresa javlja karakteristična keratinska neo-ekspresija. Keratini su zato i vrlo važne komponente kod dijagnosticiranja i klasificiranja tumora i njihovih metastaza, kao i kod ne-neoplastičnih bolesti kao što su kolestatički pomemećaji jetre [37].

Imunohistokemijsko otkrivanje keratina je postalo široko primjenjiv alat u kliničkoj patologiji tumora pri čemu su K5-K8 i K18-K20 zauzeli središnji položaj kao najkorišteniji biomarkeri. Njihove su analize ukazale da K15 antitijela mogu razlikovati benigne trihoepiteliome (benignu neoplazmu adneksa kože) od karcinoma bazalnih stanica, dok smanjena ili nestala ekspresija K13 uz pojavu K16 u oralnim rožnatim stanicama može diferencirati ne-maligne od pre-malignih promjena. Mutacije gena keratina mogu ukazati na različite vrste karcinoma kao što su karcinom dojke, mjehura, debelog crijeva, hepatocelularni karcinom, gastritički adenokarcinom i druge [38]. Kod karcinoma mjehura različitom ekspresijom K5, K14, K20 se mogu razlikovati tri posebna podtipa tumora od kojih oni s izraženom K14 ekspresijom imaju najgoru prognozu [39]. Kod karcinoma dojke pozitivan nalaz kod K5/K6, K14 te K17 karakterističan je za podtip sličan bazalnom s agresivnom ekspresijom i lošom prognozom. Bazalni marker K16 također se povezuje s lošom prognozom kod trostruko negativnog podtipa karcinoma dojke [40]. Ekspresija K19 može ukazati na lošu sliku kod hepatocelularnih karcinoma i njihovih kombiniranih modifikacija, a isto vrijedi i za K17 kod cervikalnih karcinoma (rak grlića maternice), gastritičkih adenokarcinoma i karcinoma oralnih rožnatih stanica [41]. Upravo je nekoliko transgeničnih mišjih modela pokazalo da keratini imaju svoje jedinstvene osobine te da ekspresija različitih članova obitelji može uzrokovati važne fenotipove. To se pokazalo točnim za ekspresiju K16 kod kože, epidermalnog K14 kod jetre te K1 kod β -stanica

gušterače [42]. Uz korištenje prilikom dijagnosticiranja i subklasifikacije tumora, keratini također omogućuju karakteriziranje širenja tumora. Tako se metoda OSNA (metoda amplifikacije nukleinske kiseline jednim korakom), pomoću koje se otkriva K19 mRNA ekspresija u koštanoj srži ili unutar obrambenih limfnim čvorova, pokazala kao vrlo korisna za otkrivanje raširenih tumorskih stanica, posebice kod karcinoma dojke. Ipak, potrebna su daljnja klinička istraživanja za procjenu korisnosti ove osjetljive metode za liječenje određenih bolesti. Uz sve navedeno, keratini su odlični markeri i za otkrivanje cirkulirajućih tumorskih stanica u krvi [43].

2.3.1.2. Keratini kao markeri ne-neoplastičnih bolesti

Između brojnih ne-neoplastičnih poremećaja, neuobičajena K7 ekspresija u hepatocitima služi kao marker kronične kolestaze (zastoj protoka žući) i može se koristiti za dijagnozu primarne ciroze [44]. K7/K19 su također potvrđeni markeri duktalnih jetrenih stanica, a gubitak duktalnog K19 u Heringovom kanalu karakterizira vrlo ranu cirozu. Duktularne reakcije predstavljaju pokušaj regeneracije uočen kod jetara kod kojih je bolest u tijeku. Stoga primjerice, uklanjanje virusa hepatitisa C rezultira smanjenom razinom K7 dok izraženo K7 bojanje otkriva posebno teške slučajeve akutnog alkoholičarskog hepatitisa s visokom smrtnošću u kratkom vremenu [45]. K8/K18 vlakna često su nestala ili uništena kod pacijenata s steatohepatitisom, dok se K8/K18 bojanje koristi za evaluaciju opsega oštećenja jetre kod oboljelih ljudi. Isto tako, viša ekspresija gena povezanih s vlaknima (uključujući keratine) u plućima može pomoći definirati nove podtipove plućne fibroze [46].

2.3.1.3. Keratini kao serumski markeri

Keratini i njihovi fragmenti ispuštaju se u krvotok nakon oštećenja stanice i tako čine ne-invazivne markere i za maligne i za ne-neoplastične bolesti. Koncentracija TPS/M65, fragmenta dobivenog iz K18, u serumu pokazuje postojanje tumora i može predvidjeti prognozu bolesti kod osobe s karcinomom dojke ili debelog crijeva [47]. Slično, CYFRA 21-1, fragment K19, služi za procjenu reakcije na liječenje i preživljavanje kod osoba s karcinomom pluća [48].

Postoje i razne imunološke metode kojima se detektiraju određeni fragmenti keratina. Tako M30 ELISA metoda omogućuje specifično mjerenje K18 fragmenata ispuštenog tijekom apoptoze stanica. Određene koncentracije fragmenata mogu upućivati i na regenerativne procese te tako predviđati bolju prognozu, no takva stajališta zahtjevaju potvrdu dubljim i jasnijim istraživanjima. Isto tako, M30 prepoznaje K18-specifično mjesto cijepanja kaspaze (cistein-asparaginske proteaze) uz istovremenu proizvodnju specifičnog antitijela koje otkriva drugo apoptičko mjesto cijepanja na K18 koje je vrlo očuvano kod keratina tipa I. Antitijelo je iznimno korisno za evaluaciju opsega apoptoze kod različitih keratina tipa I, ekspresivnih stanica te bolesti koje su s njima povezane. Međutim i ovaj aspekt kliničke upotrebljivosti M30 zahtjeva detaljnija daljnja istraživanja. Iako su keratinski fragmenti vrlo dobri serumski markeri njihovo daljnje istraživanje te kombinacija s dodatnim parametrima uvelike je potrebno kako bi oni postali klinička rutina [49].

2.3.2. Nasljedni poremećaji keratinizacije

Nasljedne poremećaje keratinizacije čine bolesti koje posjeduju zajedničku karakteristiku, poremećaj procesa keratinizacije (orožnjavanja). Klinički se gotovo svi poremećaji keratinizacije očituju pojavom ljustaka na koži, njezinom suhoćom te nastankom hiperkeratoze (zadebljanje površinskog sloja kože, epidermisa). Zbog vrlo jake kohezije između orožnjelih stanica, nastali se rožnati sloj ne uklanja te se javlja snažna hiperkeratoza. Do stvaranja ljustaka na površini kože dolazi zbog nasljednih poremećaja u metabolizmu proteina i lipida prisutnih u epidermisu. Navedeni poremećaji mogu se podijeliti u nekoliko skupina. To su: ihtioze (difuzne keratoderije), palmoplantarne keratodermije, eritrokeratodermije, diskeratoze te folikularne keratoze i parakeratoze. Ova se podjela temelji na osnovi rasprostranjenosti i izgleda hiperkeratoza [50].

2.3.2.1. Ihtioze

Ihtioze ili difuzne keratodermije čine skupinu nasljednih poremećaja keratinizacije. One obuhvaćaju dio izuzetno velike heterogene skupine poremećaja orožnjavanja pa se njihova klasifikacija mijenjala razvojem znanja o genetici i napretkom medicine. Javljaju se kao rezultat mutacija u K1/K2/K10. Prema posljednjim se kliničkim klasifikacijama ihtioze

dijele u dvije skupine. Prva skupina se temelji na činjenici vidi li se ekspresija bolesti samo u koži ili i u ostalim organima tijela, dok se druga zasniva na spoznanju vide li se promjene odmah pri rođenju te do kraja prvog tjedna života ili se pojavljuju kasnije. Raspon se simptoma razlikuje kod oboljelih od istog oblika bolesti, ali i kod istog bolesnika tijekom života [51].

2.3.2.1.1. *Erythrodermia ichthyosiformis congenita bullosa*

Erythrodermia ichthyosiformis congenita bullosa, poznat i kao *epidermolytic ichthyosis* (EI), je nasljedni poremećaj keratinizacije koji se očituje pojavom mjehura. Uzrok ove bolesti je mutacija gena za suprabazalne keratinocite K1 i K10 što rezultira poremećajem sinteze keratinskih polipeptida. Analiziranje osoba zaraženih ovom vrstom ihtioze rezultiralo je identifikacijom specifičnim kliničkim i epidermiološkim manifestacijama. Prilikom postavljanja kliničke slike korištenjem PCR tehnike potrebno je istražiti sve eksone (kodirajuće sekvence) te granične sekvence gena keratina 1 i keratina 10. Kao uzrok ove bolesti javlja se G>C prijelaz na nukleotidnom položaju u eksonu 7 keratina 1. Opisani prijelaz rezultira aminokiselinom supstitucijom glutamata sa glutaminom na kodonu 478 [52]. Gen je smješten na kromosomima 12 i 17, a opisani se poremećaj nasljeđuje autosomno dominantno. Kao rezultat poremećaja, u građi kompleksa tonofilament-dezmosom, javljaju se mjehuri na koži što rezultira slabom povezanošću stanica [53].

Epidermolytic ichthyosis je vrlo rijetka bolest čiji se prvi znakovi javljaju već pri rođenju. Prilikom prolaska kroz porođajni kanal na koži se djeteta počinju stvarati erozije uzrokovane pucanjem mjehura. Time nastaju otvorene rane koje povećavaju mogućnost infekcije kože, poremećaja metabolizma elektrolita, nastanka dehidracije te razvoja sepse. Nakon novorođenačke dobi mjehuri se više ne pojavljuju no erozije i hiperkeratoze su i dalje vidljive na predjelima pregiba. Hiperkeratoze odmakom vremena mogu poprimiti izgled bradavica praćen neugodnim mirisom. Neugodan miris javlja se kao rezultat raspada lezija djelovanjem znoja i bakterija. Jasno je vidljiva i hiperkeratoza tabana dlanova, a mogu se javiti i promjene na noktima oboljelog [54].

Većina mutacija koje uzrokuju EI su mutacije koje se obično javljaju unutar visoko očuvane spiralne strukture i ne-spiralne H1 domene K1 i K10, slično kao i EBS,

opisan u nadolazećem poglavlju. Položaji mutacija duž keratinskog polipeptida, stupanj poremećaja i razina ekspresije mutiranih K1 i K10 gena objašnjavaju kliničke značajke EI poremećaja, što ujedno čini još jedan analog EBS poremećaju. U raznim je studijama, utvrđeno da priroda mutacija može predvidjeti fenotip bolesti, a otkriveno je da su K1 mutacije povezane s palmoplantarnom keratodermom, dok su K10 povezane s nepalmoplantarnim varijantama [55]. Međutim, utvrđene su i iznimke (mutacije K10 identificirane kod palmoplantarnih keratoderma). Isto tako, uviđene su korelacije u kojima genetska podloga može modulirati fenotip bolesti. Dokaz ovog iskaza objavljeno je izvješće koje ilustrira kako je 156 očuvanih kodona kod K10 mutacija povezano s teškim fenotipom. Kod težih oblika mutacija postoji genetska ključna točka koja utječe na visoko očuvani argininski ostatak (Arg 156) [56].

Iako je EI definiran kao autosomno dominantno obilježje, određena su ga izvješća opisala kao recesivno naslijeđe s osnovnim karakterističnim strukturnim značajkama koje uključuju rasprostranjenu, homogenu i amorfnu mrežu s agregatima keratina. Pored opisanog, definiran je prstenasti oblik EI, poznat i kao ciklička ihtioza, koji predstavlja rijetku bolest s niskom pojavnošću kod ljudi. Kliničke značajke ovog oblika uključuju buknuće policikličkih plakova s benignom lokalizacijom samo u odrasloj dobi, a identifikacija K1/K10 mutacija ukazala je na definiranje cikličke ihtioze kao podtipa EI [57].

Dijagnoza ove bolesti postavlja se na temelju laboratorijskih nalaza i kliničke slike. Osnovu dijagnoze čine intraepidermalni mjehur, hiperkeratoza, pojava guste nakupine zrnatog materijala te akantoza (zadebljanje spinoznog sloja epiderme). Elektronmikroskopskom metodom vidljive su prstenaste formacije u području oko jezgara stanica površinskog dijela stratum spinosum i granulosum sloja. Takve se formacije definiraju kao nakupine tonofilamenata [58]. Liječenje uključuje korištenje keratolitika, retinoida i ostalih sredstava koji pospješuju vlažnost kože. Posebnu pozornost potrebno je obratiti na uporabu retinoida zbog pojačane fragilnosti (lomljenja) kože te mogućnosti stvaranja novih mjehura kao posljedice. Isto tako, kao negativna posljedica prilikom liječenja retinoidima može se javiti usporeno zarastanje rana [59].

2.3.2.1.2. *Ichthyosis hystrix of Curth-Macklin (IHCM)*

Ichthyosis hystrix of Curth-Macklin je rijetka vrsta autosomno dominantnog poremećaja kože kojeg karakterizira opsežna hiperkeratoza nastala kao rezultat heterozigotne mutacije u K1. Strukturne značajke ove vrste poremećaja uključuju perinuklearnu vakuolizaciju (promjena citoplazme) i suprabazalne ne-agregatne ljuske poput tonofilamenata. Ovdje, K1 mutacije utječu na V2 domenu kojoj u velikoj mjeri mijenjaju biokemijska svojstva, ali pri tome ne ometaju formiranje keratinskih fragmenata. Odnosno, mutacije se odnose na intracelularnu pogrešnu orijentaciju loricrina (glavna proteinska komponenta orožnjelih stanica pronađena u terminalnim epidermalnim stanicama) odgovornog za organizaciju rožnatih stanica [60].

Osim toga, heterozigotna je mutacija identificirana u V2 domeni u neposrednoj blizini IHCM mutacija u K1, što rezultira heterogenetskim poremećajem povezanim s patogenim mutacijama u K1, koji povremeno može biti povezan i s mutacijama u dezmosomalnim proteinima. Dezmosomalni proteini predstavljaju međustanične veze u međustaničnom prostoru, sastavljene od filamenata koji omogućuju snažnu adheziju susjednih stanica. Kao posljedica toga, ova mutacija dovela je do djelomičnog gubitka motiva glicinske petlje u V2 domeni K1 pa stoga sugerira različite patogene puteve u repnoj domeni K1 [61].

2.3.2.1.3. *Ichthyosis bullosa of Siemens (IBS)*

Ichthyosis bullosa of Siemens je površinska epidermolitička ihtioza, autosomno dominantan poremećaj keratinizacije sa sličnim, ali blažim kliničkim obilježjima u usporedbi sa EI. Kliničke značajke IBS-a uključuju odsutnost hiperkeratoze te su uglavnom lokalizirane na područjima savijanja. Karakteristični mjehuri se u najvećoj mjeri površni, a degeneracija je ograničena na najviše spinozne i granularne slojeve sa prisutnom deskvamacijom (ljuštenje epitelnih stanica) [62]. Deskvamacija rezultira „ogoljenim“ područjima kože. Agregati snopova keratinskih niti i površinska citoliza (razaranje stanice) odgovaraju epidermalnom sloju K2 ekspresije. Većina je patogenih mutacija zabilježena u domenama 1A i 2B. Često je na temelju kliničkih i histoloških značajki vrlo teško razlikovati EI od IBS, no na temelju molekularne genetičke analize ispravno se može dijagnosticirati poremećaj [63].

2.3.2.2. Palmoplanterne keratodermije

Palmoplanterne keratodermije su skupina nasljednih poremećaja keratinizacije čija je zajednička karakteristika hiperkeratoza dlanova i tabana, a prvenstevo su uzrokovani mutacijama K9. Ovakav se oblik hiperkeratoze pojavljuje nasljedno, a može se javiti i u izoliranom obliku ili praćenom brojnim anomalijama, primjerice noktiju, kose ili zuba. Upravo je pojavnost palmoplanterne keratodermije kao samostalnog poremećaja ili onog uz pojavu raznih anomalija, kriterij prema kojemu se ovi poremećaji mogu podijeliti [64].

2.3.2.2.1. *Keratitis palmoplantaris diffusa*

Keratitis palmoplantaris diffusa, poznata i kao Unna-Thostoba bolest, je difuzna ne-epidermolitička palmoplantarna keratodermija. Očituje se pojavom hiperkeratoze na područjima dlanova i tabana koja ne prelazi na prednju stranu šaka, odnosno stopala. Nastaje poremećajem u sintezi K9 i K16 te se nasljeđuje autosomno dominantno [65].

Genetski se nedostatak odnosi na citokeratin 1. Citokeratin 1 je protein koji pripada skupini citokeratina tipa II koji se sastoje od bazičnih ili neutralnih proteina. Ti su proteini raspoređeni u parovima keratinskih lanaca ekprimiranih tijekom diferencijacije epitelnih tkiva. Tip II citokeratina specifično se eksprimira u spinosnim i granularnim slojevima epidermisa te posjeduje vrlo visoku molekulsku masu (65-68 kDa). Citokeratin 1 najčešće se sparuje s citokeratinom 10 [66]. Prve deformacije započinju pojavom crvenog ruba širine do 10 mm na području žarišta. Dalje se poremećaj nastavlja širiti prema sredini dlanova i tabana koji se tada prekriju vrlo debelim rožnatim slojem. Nastali rožnati sloj je uobičajeno žute ili smeđe boje, a površina može biti neravna ili glatka. Mogućnost pojave izrazito neravne površine je to veća što je oboljela osoba starija te sa što većim zanemarivanjem bolesti, odnosno prilikom neprovođenja primjerene terapije. Ovakav je oblik poremećaja praćen i vrlo neugodnim mirisom uz bolne rane te ograničenošću pokretanja prstiju. Ova se hiperkeratoza najčešće javlja tijekom prve i druge godine života, ali postoji mogućnost kasnije pojave. Prilikom kasnije pojave bolesti klinička slika ne mora nužno biti potpuno izražena, odnosno poremećaj se može javiti u „blažem“ obliku [65].

Dijagnoza Unna-Thostoba-ove bolesti se temelji na pozitivnoj obiteljskoj anamnezi, a histološki se očituje jakim zadebljanjem rožnatog sloja. Liječenje ove bolesti

provodi se lokalno upotrebom keratolitika te povremeno i primjenom retinoida koji ipak mogu rezultirati teškim nuspojavama. Zbog svojih svojstava u liječenju se počeo upotrebljavati i vitamin D koji prža potporu u diferencijaciji stanica epidermisa [67]. Isto tako, istraživanjima je pokazan povoljan utjecaj alfa-hidroksi kiselina na poremećaje keratinizacije. One se prvenstveno koriste kako bi ublažile rožnatost te poboljšale izgled kože. Alfa-hidroksi te glikolne kiseline u koncentracijama do 20% smjanjuju rožnatost u donjim slojevima stratum corneuma što inicira stanjivanje. Korištenje navedenih kiselina nije praćeno iritacijom kože kao što je to kod primjene salicilne kiseline, poznate kao beta-hidroksi kiseline. Upravo su zato glikolne te alfa-hidroksilne kiseline najčešće upotrebljivane u liječenju ove vrste keratodermije [68].

2.3.2.2.2. *Keratosis palmoplantar diffusa epidermolytica*

Keratosis palmoplantar diffusa epidermolytica ili, drugim nazivom Vörnerova bolest, difuzna je hiperkeratoza dlanova i tabana s istaknutom epidermolizom. Najčešći je oblik nasljednog oblika palmoplantarnih keratodermija. Ova se bolest nasljeđuje autosomno dominantno, a uzrok su mutacije gena koji kodiraju K9 i K1[66]. Može se definirati kao genodermatoza okarakterizirana ograničenom te jednolikom hiperkeratozom na epidermi dlana i dlake. Uzrok ove hiperkeratoze je stvaranje heterozigotne točke mutacije u donorskom mjestu eksona 6 na strani određenoj za vezanje K1, što rezultira stvaranjem dva alternativna transkripta. Krajnji je ishod ove pojave potpuni gubitak eksona 6 te istodobno korištenje nove 54 bazalne stanice [69].

Pojava Vörnerove bolesti očituje se već u prvim mjesecima života stvaranjem ograničenih zadebljanja koja su karakteristična zmijolika oblika. Do formiranja takvog oblika zadebljanja dolazi zbog epidermolize. U počecima Vörnerove bolesti brojnim se istraživanjima tražila razlika između nje i prethodno opisane Unna-Thostove bolesti, kojoj je vrlo slična. Međutim, jasno se mogu vidjeti razlike očitovanja i izgleda ovih dviju bolesti, Unna-Thostove kao one čija su zadebljanja bitno značajnija te Vörnerove bolesti, kao manje izražene. Isto tako, ova se bolest dijagnosticira pozitivnom obiteljskom anamnezom te tipičnom kliničkom slikom. Histološki se prepoznaje kompaktna hiperkeratoza (s epidermolitičkom hiperkeratozom) u području gornjeg dijela stratuma granulosuma i statuma spinosuma[65].

Prilikom postavljanja dijagnoze Vörnerove bolesti potrebno je isključiti Unna-Thostovu keratodermiju [65]. Početak spektra analiziranih patogenih supstitucija predstavljaju 1A štapne domene s krajem u 2B štapnoj domeni K9 kao mutacije ključnih mjesta. Međutim, identificirane su i mutacije u promijenljivim V1 i V2 domenama, koje su odgovorne za varijacije sekvenci najvišeg stupnja u različitim keratinima [2]. Kao i prethodno opisana i ova se bolest liječi lokalno keratoliticima, ali se isključuje korištenje retinoida čije korištenje može rezultirati pojavom mjehura te bolnih erozija [65]. Osim opisanih, identificiran je još jedan rijedak oblik palmoplanterne keratodermije obilježen prisutnošću tonotubula, odnosno tonotubularnih (cjevastih) keratina. Molekularna analiza otkrila je mutacije zatvorene za 1B domenu K1. Opisane tubularne, cjevaste, strukture nisu uočene u drugim keratinskim poremećajima pa one sugeriraju drugačiju ulogu 1B domena u formiraju keratinskih fragmenata [2].

2.3.3. *Epidermolysis bullosa (EB)*

Epidermolysis bullosa je skupina autosomno dominantno i autosomno recesivno nasljedih bolesti. Najčešće se očituju krhkošću kože te pojavom mjehura na koži ili sluznicama, a mogu nastati spontano ili pod utjecajem mehaničkih ozlijeđa. Za takve je poremećaje karakteristična povećana osjetljivost kože koja se javlja kao rezultat mutacija gena koji kodiraju strukturne proteine. Odnosno, gotovo sve bolesti koje pripadaju buloznim epidermolizama nastaju zbog nedostataka proteina odgovornih za povezivanje slojeva i stanica u koži. Promjena strukture ili količine pojedinih proteina dovodi do odvajanja slojeva u koži i sluznicama. Ljudi oboljeli od EB poremećaja osjetljivi su i na najmanji pritisak. Osnovu za razumijevanje ovakvih mutacija te njihovu klasifikaciju čini elektronska mikroskopija te imunofluorescencija antigena [70].

Klasifikacija uključuje četiri osnovne podvrste koje se temelje na razini cjepanja kože unutar membranske zone. Prvu podvrstu čine intra-epidermalne EB simplex (uzrokovane mutacijama K5 ili K14), drugu čine intra-lamina lucida (uzrokovane nedostatkom kolagena XVII), zatim slijedi skupina densalne pod-lamine (uzrokovane mutacijama u genu koji kodira kolagen VII) te četvrtu čine miješani tipovi. U sve poznate EB podtipove uključeno je više od 1000 mutacija opisanih u nešto više od 21 gena koji kodiraju za strukturne keratine u koži, njenim dodacima te vidljivim sluznicama. Među njima se najveći broj mutacija odnosi na mutacije K5, K14, K1 te K10 [2].

2.3.3.1. *Epidermolysis bullosa simplex (EBS)*

EBS je skupina rijetkih, pretežno autosomno dominantnih genetskih bolesti skupno označenih kao bolesti K5/K14 mutacija. Predstavlja prvu identificiranu i najbolje proučenu varijantu keratinskih poremećaja čime je postala prototip za razumijevanje patologije raznih bolesti unutar širokog spektra poremećaja keratina. U EBS-u postoje dva glavna podtipa definirana kao suprabazalni i bazalni EBS. Postoje i brojni drugi poremećaji, međutim izlaze iz okvira promatranja poremećaja uzrokovanih mutacijama gena keratina [71].

Klinički, EBS je obično prisutan pri rođenju te ga karakterizira intra-epidermalno zadebljanje unutar bazalnog sloja epidermisa uz nerijetku uključenost sluznice epitela. Pojava zadebljanja, koje se nastoji liječiti bez trajnih ožiljaka, često je povezana s mehaničkim stresom, a uzrokovana je mutacijama u keratinu K5 ili K14. Patogene mutacije se obično javljaju unutar područja gena keratina koji kodiraju „hotspot“, ključne točke, u strukturi proteina koji uključuje H1 domenu glavne regije, dva segmenta štapne domene (1A i 2B) i središnje vezne regije (L12) [72]. Prilikom izloženosti blagom fizičkom opterećenju mreža keratinski fragmenata postaje lako dostupna ugroženosti što rezultira strukturnim poremećajem pogođenih keratinocita, odnosno gubitkom cjelosti tkiva. Stupanj ozbiljnosti kliničkog fenotipa izravno je povezan s položajem mutacije duž domene polipeptidnog lanca [73].

Na temelju kliničkih aspekata predložene su još određene klasifikacije EBS no u gotovo svim podjelama se kao jedan od najtežih podvrsta poremećaja pokazao Koebnerov oblik. Naravno, na fenotipsku ekspresiju jasno utječu brojni genetički modifikatori te faktori okoline. Dijagnostički kriteriji uključuju imuno-mapiranje antigena te ultrastrukturni pregled kože koji učestalo pokazuju patogene agregate proteina K5 i K14 u citoplazmi bazalnih keratinocita koja nosi mutaciju. Takve patogene mutacije su najtežim oblicima obično nedostupne mutacije smještene unutar visoko očuvane spiralne domene. Većina definiranih najtežih oblika mutacija su uzrokovani K14 mutacijama u očuvanom argininskom ostatku (Arg125). Razlog tomu je supstitucija argininskog kodona (CGC) za cistein (TGC) ili histidin (CAC). Takvi su poremećaji najčešće očitovani pojavom mjehura na predjelu dlanova i nogu kao najviše pogođenih ekstremiteta te se obično javljaju kao odgovor na manje traume koje su često uzrokovane povećanom temperaturom okoline [73].

Iako se EBS uglavnom naslijeđuje autosomno dominantnim načinom, identificirano je oko 5% slučajeva EBS-a naslijeđenog recesivno u obliku od oko 10-tak različitih K14 mutacija [74]. Znanstvenim su istraživanjima također identificirani i slučajevi recesivnog EBS-a sa spojem heterozigotnih mutacija K5. Osnovna je razlika pojave mjehura kao glavne karakteristike i EBS-a i EI dubina istih. Oni prisutni u EI jesu površniji u usporedbi s dubokim mjehurima koji se nalaze u EBS [75].

2.3.3.1.1. *Epidermolysis bullosa simplex-Weber Cockayne (EBS-WC)*

Epidermolysis bullosa simplex-Weber Cockayne predstavlja čest oblik EB karakteriziran pojavom kožnih mjehura organičenih na područja većeg trenja ili traume, što su najčešće ruke i noge. Djeca oboljela od ovog poremećaja nisu pod utjecajem njegovih negativnih obilježja dok ne počnu hodati ili puzati, a formiranje mjehura na koži pogoršava se tijekom tople, vlažne klime. Najčešće komplikacije javljaju se u obliku sekundarnih bakterijskih infekcija na ekstemitetima, a pojedine osobe mogu biti pogođene i žarišnom keratodermom. Ovakav oblik mutacije najčešće je raspoređen u četiri klastera koja leže izvan spiralne granice K5 ili K14, uključujući nespiralni L12 motiv, ili u amino terminalnoj domeni H1 [76]. Međutim, postoje izuzetci EBS-WC-a identificiranog s mutacijama u očivanim 1A i 2B točkama. Stoga se na temelju patogene mutacije u keratinima, koje su izražene keratinocitima u bazalnom epidermalnoj sloju, može doći do mogućeg zaključka fenotipa pristunog poremećaja [77].

2.3.3.1.2. *Epidermolysis bullosa simplex Koebner*

Epidermolysis bullosa simplex Koebner je autosomno dominantno nasljedna bolest koja ujedno predstavlja i najčešći oblik epidermolize. U rijetkim se slučajevima može naslijediti i autosomno recesivno, ali je tada obavezno da su roditelji pogođenog djeteta heterozigoti. Ova se bolest javlja kao rezultat mutacije gena na kromosomu 12 koji je odgovoran za sintezu K5 te mutacije gena na kromosomu 17 koji je ključan za sintezu K14. Poremećaj se može očitovati pri rođenju djeteta kada se strukturne promjene kože javljaju pri prolasku djeteta kroz porođajni kanal ili se javljaju kada se dijete počne kretati (hodati ili puzati) [70].

Ova se bolest klinički očituje pojavom intraepidermalnih mjehura ispunjenih bistrim sadržajem na područjima mehaničkog pritiska. Promjene su moguće i na sluznici usne šupljine, ali su blage te se rijetko pojavljuju. Vrlo se često mogu vidjeti i palmoplantarna keratodermija te hiperhidroza. Osim opisane *Epidermolysis bullosa simplex Koebner* postoji još nekoliko podtipova *Epidermolysis bullosa simplex* koji nastaju mutacijom gena odgovornih za razne keratine. Tako primjerice, *Epidermolysis bullosa simplex with migratory circinate erythema* nastaje mutacijom gena odgovornih za sintezu K5 dok *Epidermolysis bullosa herpetiformis*, poznata i kao "*Dowling-Meara epidermolysis bullosa simplex*", nastaje mutacijom gena keratina K5 i K1 [70].

Kod liječenja primarnih manifestacija vrlo se često koristi alumijev klorid (20%) koji može smanjiti stvaranje mjehura kod oboljelih osoba. Isto tako, antibiotici tetraciklin, eritromicin ili botulinum toksin mogu smanjiti pojavu mjehura kod određenih pojedinaca. Nadalje, u velikoj se mjeri koriste keratolitici te sredstva za omekšavanje koja sprječavaju pucanje kože. Za sprječavanje većih očitovanja vrlo su korisni srebro-impregnirani zavoji ili gelovi. Pored svega navedenog, oboljeli bi osobnu prevenciju mogli postići izbjegavanjem izlaganja pretjeranoj toplini te izbjegavanjem grube teksture odjeće ili obuće. Sve navedeno može pogoršati pojavu mjehura i infekcije, a osobnom prevencijom i brigom oboljeli se mogu u određenoj mjeri i sami zaštititi [78].

2.3.3.1.3. *Naegeli–Franceschetti–Jadassohn syndrome (NFJS) i dermatopathia pigmentosa reticularis (DPR)*

Naegeli–Franceschetti–Jadassohn syndrome je vrlo rijedak autosomno dominantni poremećaj. Klinički se bolest očituje odsutnošću dermatoglifata (trodimenzijske linije koje tvore grebeni na površini kože prsta ruku i nogu te na dlanovima i stopalima), zatim išaranom hiperpigmentacijom, osjetljivošću na toplinu, smanjenom funkcijom znojnih žlijezda, distrofijom noktiju te oštećenjem zubne cakline. NFJS je obično uzrokovan heterozigotnim manifestacijama ili mutacijama u K14 [79]. Bolest je specifična zbog obilježja koja uključuju cjeloživotnu postojanost hiperpigmentacije kože, ponekad praćenu djelomičnom alopecijom (gubitak kose). Smeđa, ili sivo-smeđa, pigmentacija lokalizirana na ekstremitetima, predjelu pazuha, prepona te područjima savijanja uobičajeno započinje u dobi od 2 do 10 godina. Opisane pojave se prestaju očitovati, odnosno nestaju nakon 15-

te godine života, što objašnjava zašto se kod oboljelih iznad 70 godina očituje minimalna pigmentacija ili njena odsutnost [80].

Nasuprot K14 mutacijama koje obično utječu na središnje spiralne domene, NFJS/DPR su mutacije povezane s ne-spiralnim dijelom domene K14. Dostupni dokazi o ovakvim vrstama mutacija dobiveni su kao rezultat smanjene regulacije apoptoze, pojačavajući na taj način potencijal za sintezu neispravnih bazalnih keratina, što u konačnici rezultira pojavom karakterističnih mjehura [81].

2.3.3.1.4. *Dowling-Degos disease (DDD)*

Dowling-Degos disease je rijetka genodermatoza koja se nasljeđuje autosomno dominantno s različitim stupnjem pojavnosti, a uzorkovana je mutacijom u *KRT5* genu. Bolest se očituje tijekom odrasle dobi, često u 40-ima, s kliničkim značajkama u koje se ubrajaju male, zaobljene, mrežaste pjege. Pjege se najčešće pojavljuju u predjelima savijanja, uključujući vrat, prepone i pazuh. Ostala zahvaćena područja mogu uključivati ruke i vlasište [82].

Glavne histopatološke osobine uključuju zadebljanje epidermisa s keratinskim cistama i proširivanje keratiniziranih folikula kose. Zadebljanje može biti prisutno s difuznim naslagama melanina. U nekim su slučajevima uključene genitalije s progresivnom i simetričnom pigmentacijom [82]. Nedosljednost u klasifikaciji nasljednih pigmentalnih dermatoza rezultirala je definicijom DDD bolesti kao patološke cjeline s nekoliko podtipova, uključujući Galli-Galli bolest. Molekularna analiza gena povezala je brisanje, dupliciranje i druge procese *KRT5* mutacija kao uzrok DDD. Međutim, kao dominantni uzrok DDD definirala se nedostatak K5, u puno većoj mjeri od negativnih K5 mutacija. U raznim je istraživanjima identificiran razoran kodon inicijacije K5 mutacija koji rezultira sintezom određenih mutanata. U konačnici, identifikacije novih mutacija, modifikacije bolesti i dubinska molekularna patogeneza u EBS-u omogućit će poboljšanje razumijevanja patogeneze i razvoja bolesti, kao i pravovaljanog liječenja oboljelih [83].

2.3.4. Keratinski poremećaji u kožnim dodacima

2.3.4.1. *Pachyonychia congenita (PC)*

Pachyonychia congenita je rijetka autosomna dominantna genodermatoza koja utječe na tkiva ektodermalnog porijekla kao što su sluznice, kosa ili nokti. Temeljne kliničke značajke uključuju hipertrofičnu distrofiju noktiju, oralne manifestacije te ciste proizašle iz hiperkeratoze. PC je uzrokovan patogenim mutacijama u četiri gena keratina koji kodiraju keratine K6a, K6b, K16 i K17 [84].

Povremeno su moguće pojave mjehura s različitim stupnjem uključenosti oralne sluznice, jezika, zubi i grkljana. Predloženo je više vrsta klasifikacije ovog oblika poremećaja, ali posljednja je ona temeljena na mutiranom genu. Klasifikacija kategorizira PC kao PC-6a, PC-6b, PC-16 i PC-17, gdje, primjerice, PC-6a označava mutaciju u genu koji kodira protein K6a. Najčešće potogene PC poveznice s mutacijama keratina su heterozigotne mutacije uglavnom naslijeđene kao autosomno dominantna osobina. Te mutacije uzrokuju citoskeletnu krhkost koja rezultira citolizom i hiperkeratozom bazalnih te suprabazalnih slojeva kože, kao i epidermalnih dodataka i usne sluznice. Ozbiljnost kliničkih značajki PC-a može varirati, obzirom na moguće kombinacije genetskih i okolišnih čimbenika, ali uključujući i individualni pristup pojedinca u pogledu skrbi o lezijama, kao i krhkost keratina specifičnih mutacija. Do danas je zabilježen široki spektar mutacija keratina u PC. Heterozigotne mutacije identificirane u PC-u dovode do ekspresije skraćenih dominantnih negativnih K6a proteina koji izražavaju mutirani polipeptid [85].

2.3.4.2. *Monilethrix*

Monilethrix predstavlja rijedak, pretežno autosomno dominantni poremećaj koji se očituje na kosi u obliku jednoličnih eliptičnih čvorova s povremenim suženjima. Suženja rezultiraju krhkošću kose te difuznom alopecijom (gubitak kose). Kliničke značajke uključuju malu površinu distrofije kose do potpune alopecije, abnormalnost kutikula, korteksa (drugi površinski sloj kose, od tri prisutna) i keratinizirajućih zona folikula dlake. Invaginacija (uvlačenje) stanica kutikula u korteks te degeneracija su uočene u stanicama koje posebno pogađaju sredinu kose [86].

Pored kliničkih znakova rijetke i krhke kose oboljeli mogu pokazivati i sustavne probleme kao što su distrofija zubi ili noktiju. U provedenim istraživanjima zabilježna su poboljšanja tijekom adolescencije i trudnoće, što ukazuje na pozitivan hormonalni utjecaj. Strukturni nalazi su pokazali kortikalne nedostatke i agregate strukturnih proteina kose, a patogene mutacije su opisane u genima koji kodiraju osnovne keratine kose, K81, K83 i K86 [87]. Keratin 83 je eksprimiran zajedno s K81 i K86 u središnjem korteksu i dijeli sekvencu spiralne domene, ali je do danas identificirana samo jedna mutacija u regiji 2B [88]. Istraženi su i brojni slučajevi s autosomno recesivnom nasljednošću te mutacijama u dezogleinu 4 (DSG4), glikoproteinu izraženom u korteksu kose i gornjim kutikulama (posljednji sloj kose). Upravo je mutacija DSG4 povezana s lokaliziranim autosomno recesivnim naslijeđivanjem što upućuje na kliničko preklapanje poremećaja *Monilethrix* sa recesivnim oblikom naslijeđivanja [89].

2.4. Lokalna i opća dermatološka terapija

Kožne se bolesti mogu liječiti lokalno (topičko), primjenjivano kod većine dermatoza, ili sustavno (opće) koje se u određenim uvjetima može provoditi istodobno s lokalnom terapijom, ali i u obliku monoterapije. Lokalna je terapija u dermatologiji vrlo bitna u liječenju brojnih bolesti, a može se podijeliti u skupinu lokalnog liječenja prema vrsti podloga i skupinu lokalnih pripravaka prema vrsti djelovanja [4].

2.4.1. Lokalna terapija

Pri određivanju lokalnog liječenja pozornost treba obratiti na više čimbenika kao što su trajanje dermatoze ili tip kože. Isto tako, nužno je uzeti u obzir farmakodinamički učinak upotrebljenog lijeka te fizikalno djelovanje podloge u koju je lijek uklopljen. Kod razmatranja lokalne terapije prema vrsti podloge uočava se najčešće korištenje indiferentnih supstanci, a nerijetko se u podloge uključuju i lijekovi. Za lijek je važno odabrati ispravnu podlogu, prilagođenu prisutnim promjenama kože, individualnim osobinama (dječja koža, staračka koža) te lokalizaciji poremećaja. Podloge se mogu podijeliti na jednostavne, primjerice tekućine, i na složene kao što su paste i emulzije. U predstavnike skupine lokane terapije prema vrsti podloge ubrajaju se oblozi, kupke, otopine, posipi, masti, paste, emulzije, kreme, gelovi te medicinski sapuni [90].

Nasuprot tome, skupina lokalnih pripravaka prema vrsti djelovanja koristi razna reducentna (protuuplano djelovanje), dezinfekcijska te antibakterijska sredstva. U ovu se skupinu ubrajaju i antibiotici, keratoplastici te keratolitici koji imaju veliku primjenu u liječenju bolesti opisanih u ovom radu kao što su *Erythrodermia ichthyosiformis congenita bullosa*, *Keratosis palmoplantaris diffusa*, *Keratosis palmoplantar diffusa epidermolytica* ili *Epidermolysis bullosa simplex Koebner*. Primarna je uloga keratolitika omekšavanje roževine, a u blažim oblicima oboljenja mogu se koristiti kalijevi sapuni ili kupke u natrijevu bikarbonatu. Puno jači keratolitički učinak pruža 3-10%-tna salicilna kiselina u masti, koja se koristi kod težih posljedičnih manifestacija mutacija gena keratina. Istodobnom se uporabom farmakodinamičke komponente lokalno primijenjenog lijeka te njegove fizikalne komponente mogu postići vrlo efikasni terapijski rezultati [4].

2.4.2. Opća terapija

Sustavna, opća, terapija je uvelike primijenjena u liječenju keratinskih poremećaja. U ovu se skupinu ubrajaju antimalarici (preparati kinolonskog prstena kao što su hemohin ili rezohin), citostatici, kortikosteroidi, sulfoni, sulfonamidi, retinoidi te brojni drugi. Najznačajniju skupinu kemijskih spojeva koji se koriste kod sustavnog liječenja čine retinoidi. Retinoidi jesu kemijski spojevi koji obuhvaćaju prirodne i sintetičke derivate vitamina A [4].

Vitamin A je izuzetno važan za funkcije poput vida te reprodukcije, diferencijacije i proliferacije epitelnog tkiva. Danas su retinoidi visoko korišteni lijekovi, no ipak, s obzirom na brojne nuspojave, potreban je pravilan odabir uz nužno praćenje kliničkog odgovora i kontrole laboratorijskih nalaza. Za sustavnu terapiju najčešće korišteni retinoidi su isotretinoin, acitretin i beksaroten, a najčešće mutacije gena keratina koje su liječene istima jesu *Erythrodermia ichthyosiformis congenita bullosa* te *Keratosis palmoplantaris diffusa*. Isotretinoin se koristi kod liječenja težih oblika akna te rozaceje, kronične dermatoze centralnog dijela lica. Ne smije se istodobno upotrebljavati s vitaminom A, metotreksatima te tetraciklinima zbog mogućih nuspojava kao što je povišen intrakranijalni tlak. Nadalje, acitretin je metabolit koji se najčešće primjenjuje prilikom liječenja psorijaza i ihtioza. Može se kombinirati s UVB terapijom, ali se ne smije primjenjivati istodobno s vitaminom A, metotreksatom ili tetraciklinom. Noviji retinoid ove skupine liječenja je beksaroten koji se koristi u liječenju T-staničnih limfoma (tumor

čije tumorske stanice potječu iz limfocita), a može se primjenjivati kao monoterapija ili u kombinaciji sa metotreksatom. Međutim, uz sve navedene pozitivne strane djelovanja retinoida, neželjena su djelovanja vrlo česta. Ona se mogu očitovati promjenama na koži i sluznicama kao što su stanjenje kornealnog stratuma ili pojava suhe kože. Negativni se učinci korištenja retinoida mogu očitovati sustavnim nuspojavama poput povišenih vrijednosti serumskih lipida, patoloških vrijednosti jetrenih testova, glavoboljom te bolovima u kostima, zglobovima i mišićima. No ipak, većina je nuspojava ovisna o uzetoj dozi te je prolaznog karaktera [91]. Pored svega, vrlo je važno obilježje retinoida ono koje govori kako su oni vrlo potentni teratogeni, što znači da imaju snažan embriopatični učinak pa se ženama u fertilnoj dobi mogu davati isključivo istodobno sa oralnom kontracepcijom [4].

3. ZAKLJUČAK

Keratini kao osnovni strukturni elementi kože, zaštitnika ljudskog organizma, osim primarne uloge pružanja strukturne stabilnosti, posjeduju i složenije uloge povezane s dodatnim, široko definiranim, funkcijama što je vidljivo iz opisanih poremećaja. U ove se funkcije ubrajaju regulacija apoptoze, građa stanice, sinteza proteina i organela te odgovor na stres. Sve navedene funkcije čine složenu signalizacijsku mrežu u interakciji s različitim kinazama te apoptotičkim proteinima koji reguliraju rast stanica i napredovanje staničnog ciklusa. Današnje razumijevanje kako su različiti keratinski geni uključeni u uzrokovanje porasta nasljednih poremećaja kože i njenih dodataka uvelike se povećalo u posljednja dva desetljeća. Došlo je do otkrića širokog spektra različitih patogenih mehanizama abnormalnih strukturnih keratinskih proteina. Veliki napredak u razumijevanju etiologije s molekularnog aspekta rezultirao je poboljšanim dijagnostičkim metodama kao i preciznijim postavljanjem valjane terapije. Međutim, lijekovita je i učinkovita terapija za specifičnog pojedinca i dalje ono što predstavlja problem. Jasno je da prepreka leži u nedostatku dubine razumijevanja detaljne molekularne osnove keratinskih poremećaja. Većina ishoda liječenja i dalje ostaju ispod očekivanja današnjice, stoga je očigledna i potreba za daljnjim istraživanjima mehanizama mutacija i novih terapija, s ciljem najbolje moguće obnove koja vodi do normalnog funkcioniranja kože. Teški oblici mutacija gena keratina u kožnim oboljenjima predstavljaju ozbiljan hendikep koji zahtijeva cjeloživotno upravljanje i terapiju, što u velikoj mjeri utječe na kvalitetu ljudskog života. Stoga, nova znanja temeljne patologije vrsta poremećaja opisanih u ovom radu, veliki trud i surađivanje znanstvenika te napredak tehnoloških pristupa su temelji na koje se može osloniti daljnji razvoj kako medicine tako i biokemije.

4. LITERATURA

1. H.H. Wolff, *Introduction to the skin and dermatology*, Springer Verlag, Heidelberg, 2009.
2. J.C. Chamcheu, I.A. Siddiqui, D.N.Syed, V.M. Adhami, M. Liovic, H. Mukhtar, *Keratin gene mutations in disorders of human skin and its appendages*, Arch. Biochem. Biophys., **508** (2011), 123-137.
3. D.M. Toivola, P. Boor, C. Alam, P. Strnad, *Keratins in health and disease*, Science Direct, **32** (2015), 73-81.
4. V. Čajkovac, V. Milavec-Puretić, *Dermatološka lokalna i opća terapija*, Medicinska naklada, Zagreb, 2008.
5. J. Lipozenčić, *Dermatološka prepedeutika*, Naklada Zadro, Zagreb, 1999.
6. I. Dobrić, A. Pašić, *Pregled temeljnih podataka o građi, funkciji i razvitku kože*, Grafoplast, Zagreb, 2005.
7. J. Lipozenčić, *Uloga kože, razvitak kože, pregled građe i funkcija kože*, Medicinska naklada, Zagreb, 2008.
8. M.I. Stewart, J.D. Bernhard, T.G. Cropley, T.B. Fitzpatrick, *The Structure of Skin Lesions and Fundamentals of Diagnosis*, McGraw Hill, New York, 2003.
9. [https://www.google.hr/search?q=epidermis,+dermis,+subcutis&tbm=isch&tbs=rim:g:CRso_14uHmBnCIjhcxzqIMCUttSDxu6_1q9yCUqzp5fK_103Ucw0JYxZvRIZOC7DdUVd5VR15S4uhX_1JYHTc0qVlwUKMyoSCVzHOogwJS21EeN8hy25lqp_KKhIJIPG7r-r3IJQRK5iJ75wgL-EqEgmrOnl8r_1TdRxFcvf0A3zTiASoSCTDQljFm9EhkEYBLxLE2hkIuKhIJ4LsN1RV3IVERkJbwrpCFG_1IqEgnXILi6Ff8lgRFK-rrDQRCYkCoSCdNzSpWXBQozEUyxj4jCFEL7&tbo=u&sa=X&ved=0ahUKEwi y34Hc55vWAhVEUBQKHfTwBHKQ9C8IHw&biw=1366&bih=613&dpr=1#imgrc=6qYOWpvl-02FVM: \(07.09.2017.\)](https://www.google.hr/search?q=epidermis,+dermis,+subcutis&tbm=isch&tbs=rim:g:CRso_14uHmBnCIjhcxzqIMCUttSDxu6_1q9yCUqzp5fK_103Ucw0JYxZvRIZOC7DdUVd5VR15S4uhX_1JYHTc0qVlwUKMyoSCVzHOogwJS21EeN8hy25lqp_KKhIJIPG7r-r3IJQRK5iJ75wgL-EqEgmrOnl8r_1TdRxFcvf0A3zTiASoSCTDQljFm9EhkEYBLxLE2hkIuKhIJ4LsN1RV3IVERkJbwrpCFG_1IqEgnXILi6Ff8lgRFK-rrDQRCYkCoSCdNzSpWXBQozEUyxj4jCFEL7&tbo=u&sa=X&ved=0ahUKEwi y34Hc55vWAhVEUBQKHfTwBHKQ9C8IHw&biw=1366&bih=613&dpr=1#imgrc=6qYOWpvl-02FVM: (07.09.2017.))
10. M.A. Weinstock, M.M. Chren, *The Epidemiology and Burden of Skin Disease*, McGraw Hill, New York, 2003.
11. B. Wang, *Keratin: Structure, mechanical properties, occurrence in biological organisms, and efforts at bioinspiration*, Progress in Materials Science, **76** (2016), 229–318.
12. R. Moll, *The human keratins: biology and pathology*, Histochemistry and Cell Biology, **129** (2006), 705-733.

13. H.H. Bragulla, D.G. Homberger, *Structure and functions of keratin proteins in simple, stratified, keratinized and cornified epithelia*, J. Anat., **214** (2009), 516-559.
14. I. Hanukoglu, E. Fuchs, *The cDNA sequence of a human epidermal keratin: divergence of sequence but conservation of structure among intermediate filament proteins*, Cell., **31** (2001), 243-252.
15. C.H. Lee, M.S. Kim, B.M. Chung, D.J. Leahy, P.A. Coulombe, *Structural basis for heteromeric assembly and perinuclear organization of keratin filaments*, Nat Struct Mol Biol., **19** (2007), 707-715.
16. <http://www.wisegeek.org/what-is-keratin.htm> (10.08.2017.)
17. I. Hanukoglu, E. Fuchs, *The cDNA sequence of a human epidermal keratin: divergence of sequence but conservation of structure among intermediate filament proteins*, Cell., **31** (2001), 243–52.
18. R. Srinivasan, G. D. Rose, *A physical basis for protein secondary structure*, Proc. Natl. Acad. Sci., **96** (1999), 14258-14263.
19. R. Moll, *The human keratins: biology and pathology*, Histochemistry and Cell Biology, **129** (2006), 721-733.
20. http://oregonstate.edu/instruct/bb450/450material/stryer7/2/figure_02_38.jpg (07.09.2017.)
21. http://oregonstate.edu/instruct/bb450/450material/stryer7/2/figure_02_39.jpg (07.09.2017.)
22. M.J. Greenwold, R.H. Sawyer, *Genomic organization and molecular phylogenies of the beta (β) keratin multigene family in the chicken (*Gallus gallus*) and zebra finch (*Taeniopygia guttata*): implications for feather evolution*, BMC Evolutionary Biology, **10** (2010), 148.
23. M.J. Greenwold, R.H. Sawyer, *Linking the molecular evolution of avian beta (β) keratins to the evolution of feathers*, Journal of Experimental Zoology, **316** (2011), 609–616.
24. M.B. Omary M, N.O.Ku, P. Strnad, S. Hanada, *Toward unraveling the complexity of simple epithelial keratins in human disease*, J. Clin. Invest., **119** (2009),1794–1805.
25. M.B. Omary, N.O. Ku, P. Strnad, S. Hanada, *Toward unraveling the complexity of simple epithelial keratins in human disease*, J Clin Invest, **119** (2009):1801-1805.

26. A.W. Arnold, D. Kiritsi, R. Happle, J. Kohlhase, I. Hausser, L. BrucknerTuderman, C. Has, P.H. Itin, *Type 1 segmental Galli-Galli disease resulting from a previously unreported keratin 5 mutation*, *J Invest Dermatol* **132** (2012), 2100-2103.
27. P. Strnad, V. Usachov, C. Debes, F. Grater, D.A. Parry, M.B. Omary, *Unique amino acid signatures that are evolutionarily conserved distinguish simple-type, epidermal and hair keratins*, *J Cell Sci*, **124** (2011), 4221-4232.
28. R.L. Haines, E.B. Lane, *Keratins and disease at a glance*, *J Cell Sci*, **125** (2012), 3923-3928.
29. O. Kucukoglu, N. Guldiken, Y. Chen, V. Usachov, A. El-Heliebi, J. Haybaeck, H. Denk, C. Trautwein, P. Strnad, *High-fat diet triggers Mallory–Denk body formation through misfolding and crosslinking of excess keratin 8*, *Hepatology*, **60** (2014), 169-178.
30. J.D. Rotty, P.A. Coulombe, *A wound-induced keratin inhibits Src activity during keratinocyte migration and tissue repair*, *J Cell Biol*, **197** (2012), 381-389.
31. J.C. Lessard, S. Pina-Paz, J.D. Rotty, R.P. Hickerson, R.L. Kaspar, A. Balmain, P.A. Coulombe, *Keratin 16 regulates innate immunity in response to epidermal barrier breach*. *Proc Natl Acad Sci*, **110** (2013), 19537-19542.
32. S. Sankar, J.M. Tanner, R. Bell, A. Chaturvedi, R.L. Randall, M.C. Beckerle, S.L. Lessnick, *A novel role for keratin 17 in coordinating oncogenic transformation and cellular adhesion in Ewing sarcoma*, *Mol Cell Biol*, **33** (2013), 4448-4460.
33. T. Busch, M. Armacki, T. Eiseler, G. Joodi, C. Temme, J. Jansen, G. von Wichert, M.B. Omary, J. Spatz, T. Seufferlein, *Keratin 8 phosphorylation regulates keratin reorganization and migration of epithelial tumor cells*, *J Cell Sci*, **125** (2012), 2148-2159.
34. B.M. Chung, J.D. Rotty, P.A. Coulombe, *Networking galore: intermediate filaments and cell migration*, *Curr Opin Cell Biol*, **25** (2013), 600-612.
35. C.M. Alam, J.S. Silvander, E.N. Daniel, G.Z. Tao, S.M. Kvarnstrom, P. Alam, M.B. Omary, A. Hanninen, D.M. Toivola, *Keratin 8 modulates beta-cell stress responses and normoglycaemia*, *J Cell Sci*, **126** (2013), 5635-5644.
36. J. Colas, G. Faure, E. Saussereau, S. Trudel, W.M. Rabeh, S. Bitam, I.C. Guerrero, J. Fritsch, I. Sermet-Gaudelus, N. Davezac, *Disruption of cytokeratin-8 interaction with F508del-CFTR corrects its functional defect*, *Hum Mol Genet*, **21** (2012), 623-634.

37. P. Strnad, S. Paschke, K.H. Jang, N.O. Ku, *Keratins: markers and modulators of liver disease*, *Curr Opin Gastroenterol*, **28** (2012), 209-216.
38. H. Ida-Yonemochi, S. Maruyama, T. Kobayashi, M. Yamazaki, J. Cheng J, T. Saku, *Loss of keratin 13 in oral carcinoma in situ: a comparative study of protein and gene expression levels using paraffin sections*, *Mod Pathol*, **25** (2012), 784-794.
39. J.P. Volkmer, D.Sahoo, R.K. Chin, P.L. Ho, C. Tang , A.V. Kurtova, S.B. Willingham, S.K. Pazhanisamy, H. Contreras-Trujillo, T.A. Storm, *Three differentiation states risk-stratify bladder cancer into distinct subtypes*, *Proc Natl Acad Sci*, **109** (2012), 2078- 2083.
40. K.D. Yu, R. Zhu, M. Zhan, A.A. Rodriguez, W. Yang, S. Wong, A. Makris, B.D. Lehmann, X. Chen, I. Mayer, *Identification of prognosisrelevant subgroups in patients with chemoresistant triplenegative breast cancer*, *Clin Cancer Res*, **19** (2013), 2723-2733.
41. R. Kitamura, T. Toyoshima, H. Tanaka, S. Kawano, T. Kiyosue, R. Matsubara R, Y. Goto, M. Hirano, K. Oobu, S. Nakamura S, *Association of cytokeratin 17 expression with differentiation in oral squamous cell carcinoma*, *J Cancer Res Clin Oncol*, **138** (2012), 1299-1310.
42. P. Strnad, V. Usachov, C. Debes, F. Grater, D.A. Parry, M.B. Omary, *Unique amino acid signatures that are evolutionarily conserved distinguish simple-type, epidermal and hair keratins*, *J Cell Sci*, **124** (2011), 4221-4232.
43. T. Osako, T. Iwase, K. Kimura, R. Horii, F. Akiyama , *Sentinel node tumour burden quantified based on cytokeratin 19 mRNA copy number predicts non-sentinel node metastases in breast cancer: molecular whole-node analysis of all removed nodes*, *Eur J Cancer*, **49** (2013), 1187-1195.
44. K. Zatloukal, C. Stumptner, A. Fuchsbichler, P. Fickert, C. Lackner, M. Trauner, H. Denk, *The keratin cytoskeleton in liver diseases*, *J Pathol*, **204** (2004), 367-376.
45. P. Sancho-Bru, J. Altamirano, D. Rodrigo-Torres, M. Coll, C. Millan, J. Jose Lozano, R. Miquel, V. Arroyo, J. Caballeria, P. Gines, *Liver progenitor cell markers correlate with liver damage and predict short-term mortality in patients with alcoholic hepatitis*, *Hepatology*, **55** (2012), 1931-1941.
46. R. D'Ambrosio, A. Aghemo, M.G. Rumi, G. Ronchi, M.F. Donato, V. Paradis, M. Colombo, P. Bedossa, *Amorphometric and Keratin-related diseases*, *Hepatology*, **56** (2012), 532-543.

47. S. K. Ahn, H.G. Moon, E. Ko, H.S. Kim, H.C. Shin, J. Kim, J.M. You, W. Han, D.Y. Noh, *Preoperative serum tissue polypeptide-specific antigen is a valuable prognostic marker in breast cancer*, Int J Cancer, **132** (2013), 875-881.
48. J. Schneider, *Tumor markers in detection of lung cancer*, Adv Clin Chem, **42** (2006), 1-41.
49. G.Z. Tao, D.H. Li, Q. Zhou, D.M. Toivola, P. Strnad, N. Sandesara, R.C. Cheung, A. Hong, M.B. Omary, *Monitoring of epithelial cell caspase activation via detection of durable keratin fragment formation*, J Pathol, **215** (2008), 164-174.
50. A. Basta-Juzbašić, *Nasljedni poremećaji keratinizacije*, Medicinska naklada, Zagreb, 2008.
51. M. L. Williams, *Ichthyosis and disorders of cornification*, Churchill Livingstone, New York, 1955.
52. <https://www.ncbi.nlm.nih.gov/pubmed/25808222/> (10.08.2017.)
53. O. Tal, R. Bergman, J. Alcalay, M. Indelman, E. Sprecher, Clin. Exp. Dermatol., **30** (2005), 64–67.
54. V. Oji, G. Tadini, M. Akiyama, C.B. Bardon, C. Bodemer, E. Bourrat, P. Coudiere, *Revised nomenclature and classification of inherited ichthyoses: Results of the First Ichthyosis Consensus Conference in Sore ze 2009.*, J Am Acad Dermatol, **63** (2010), 607-41.
55. G.Y. Joh, H. Traupe, D. Metze, D. Nashan, M. Huber, D. Hohl, M.A. Longley, J.A. Rothnagel, D.R. Roop, J. Invest. Dermatol., **108** (1997), 357–361.
56. V.P. Sybert, J.S. Francis, L.D. Corden, L.T. Smith, M. Weaver, K. Stephens, W.H. McLean, Am. J. Hum. Genet., **64** (1999), 732–738.
57. A. Tsubota, M. Akiyama, J. Kanitakis, K. Sakai, T. Nomura, A. Claudy, H. Shimizu, J. Invest. Dermatol., **128** (2008), 1648–1652.
58. F.B. Müller, M. Huber, T. Kinaciyan, I. Hausser, C. Schaffrath, T. Krieg, D. Hohl, B.P. Korge, M.J. Arin, Hum. Mol. Genet., **15** (2006), 1133–1141.
59. G. Richard, K. Choate, L. Milstone, S. Bale, *Management of ichthyosis and related conditions gene-based diagnosis and emerging gene-based therapy*, Dermatologic Therapy, **26** (2013), 55-68.
60. E. Sprecher, A. Ishida-Yamamoto, O.M. Becker, L. Marekov, C.J. Miller, P.M. Steinert, K. Neldner, G. Richard, J. Invest. Dermatol., **116** (2001), 511–519.
61. E.S. Richardson, J.B. Lee, P.H. Hyde, G. Richard, J. Invest. Dermatol., **126** (2006), 79–84.

62. W.H. McLean, S.M. Morley, E.B. Lane, R.A. Eady, W.A. Griffiths, D.G. Paige, J.I. Harper, C. Higgins, I.M. Leigh, *J. Invest. Dermatol.*, **103** (1994), 277–281.
63. B.V. Cvjetanović, *Keratodermije*, JAZU, Zagreb, 1970.
64. P.H. Itin, S.K. Fistarol, *Palmoplantar keratodermas*, *Clin Dermatol*, **23** (2005), 15–22.
65. <https://www.ncbi.nlm.nih.gov/gene/3848> (12.08.2017.)
66. M. Akiyama, Y. Tsuji-Abe, M. Yanagihara, K. Nakajima, H. Kodama, M. Yaosaka, M. Abe, D. Sawamura, H. Shimizu, *Br. J. Dermatol.*, **152** (2005), 1353–1356.
67. G.P. Lucker, P.C. van de Kerkhof, P.M. Steilen, *Topical calcipotriol in the treatment of epidermolytic palmoplantar keratoderma of Vorner*, *Br J Dermatol*, **130** (1994), 543–5.
68. E. Berardesca, F. Distanto, G.P. Vignoli, C. Oresajo, B. Green, *Wpływ alfa-hydroksykwasów na modulowanie bariery warstwy rogowej naskórka*, *Dermatologia estetyczna*, **5** (2000), 216–22.
69. <https://www.ncbi.nlm.nih.gov/pubmed/25429721/> (12.08.2017.)
70. B. Marinović, I. Lakoš Jukić, *Autoimune boluzne dermatoze*, Naklada Slap, Zagreb, 2012.
71. J.D. Fine, R.A. Eady, E.A. Bauer, J.W. Bauer, L. Bruckner-Tuderman, A. Heagerty, H. Hintner, A. Hovnanian, M.F. Jonkman, I. Leigh, J.A. McGrath, J.E. Mellerio, D.F. Murrell, H. Shimizu, J. Uitto, A. Vahlquist, D. Woodley, G. Zambruno, *J. Am. Acad. Dermatol.*, **58** (2008), 931–950.
72. I. Szeverenyi, A.J. Cassidy, C.W. Chung, B.T. Lee, J.E. Common, S.C. Ogg, H. Chen, S.Y. Sim, W.L. Goh, K.W. Ng, J.A. Simpson, L.L. Chee, G.H. Eng, B. Li, D.P. Lunny, D. Chuon, A. Venkatesh, K.H. Khoo, W.H. McLean, Y.P. Lim, E.B. Lane, *Hum. Mutat.*, **29** (2008), 351–360.
73. M.J. Arin, *Hum. Genet.*, **125** (2009), 355–373.
74. C. Has, Y.R. Chang, A. Volz, D. Hoeping, J. Kohlhase, L. Bruckner-Tuderman, *J. Invest. Dermatol.*, **126** (2006), 1912–1914.
75. K. Yasukawa, D. Sawamura, J.R. McMillan, H. Nakamura, H. Shimizu, *J. Biol. Chem.*, **277** (2002), 23670–23674.
76. M. Liovic, P.E. Bowden, R. Marks, R. Komel, *Exp. Dermatol.*, **13** (2004), 332–334.
77. A.D. Irvine, W.H. McLean, *Br. J. Dermatol.*, **140** (1999), 815–828.

78. <https://www.ncbi.nlm.nih.gov/pubmed/20301543> (12.08.2017.)
79. J. Lugassy, P. Itin, A. Ishida-Yamamoto, K. Holland, S. Huson, D. Geiger, H.C. Hennies, M. Indelman, D. Bercovich, J. Uitto, R. Bergman, J.A. McGrath, G. Richard, E. Sprecher, *Am. J. Hum. Genet.*, **79** (2006), 724–730.
80. P.H. Itin, S. Lautenschlager, *Dermatology*, **197** (1998), 281–290.
81. J. Lugassy, H.C. Hennies, M. Indelman, Z. Khamaysi, R. Bergman, E. Sprecher, *Arch. Dermatol. Res.*, **300** (2008) 81–85.
82. Y.H. Wu, Y.C. Lin, *J. Am. Acad. Dermatol.*, **57** (2007), 327–334.
83. M. Braun-Falco, W. Volgger, S. Borelli, J. Ring, R. Disch, *J. Am. Acad. Dermatol.*, **45** (2001), 760–763.
84. F.J. Smith, H. Liao, A.J. Cassidy, A. Stewart, K.J. Hamill, P. Wood, I. Joval, M.A. van Steensel, E. Bjorck, F. Callif-Daley, G. Pals, P. Collins, S.A. Leachman, C.S. Munro, W.H. McLean, *J. Investig. Dermatol. Symp. Proc.*, **10** (2005), 21–30.
85. <https://www.ncbi.nlm.nih.gov/pubmed/24132595> (22.08.2017.)
86. M. Ito, K. Hashimoto, K. Katsuumi, Y. Sato, *J. Invest. Dermatol.*, **95** (1990) ,186–194.
87. G. Singh, K. Siddalingappa, K.C. Nischal, L.C. Naik, K. Lokanatha, *Indian J. Dermatol.*, **53** (2008,) 99–100.
88. L. Horev, B. Glaser, A. Metzker, D. Ben-Amitai, D. Vardy, A. Zlotogorski, *Hum. Hered.*, **50** (2000), 325–330.
89. J.V. Schaffer, H. Bazzi, A. Vitebsky, A. Witkiewicz, O.I. Kovich, H. Kamino, L.S. Shapiro, S.P. Amin, S.J. Orlow, A.M. Christiano, *J. Invest. Dermatol.*, **126** (2006), 1286–1291.
90. C. Garbe, G. Wolf, *Topical Therapy*, Springer, Heidelberg , 2009.
91. B. Vrhovac i sur., *Farmakoterapijski priručnik*, Medicinka Naklada, Zagreb, 2011.